Aus der Breslauer chirurgischen Klinik.

Über Blasensteine und Blasenfremdkörper.

Inaugural-Dissertation

vorgelegt der

Hohen Medizinischen Fakultät der Universität Breslau

zur

Erlangung der Doktorwürde

in der

Medizin und Chirurgie

von

Franz Balzer,
Volontär-Arzt an der Provinzial-Irrenanstalt Lauenburg i. Pommern.

Breslau, 1902.
Druck von Graß, Barth u. Comp. (W. Friedrich).

Gedruckt mit Genehmigung der medizinischen Fakultät der Universität Breslau.

Referent: Prof. Dr. v. Mikulicz-Radecki.

Hürthle,
Dekan.

Meinen teuren Eltern

und

meinem Bruder Eduard

in Dankbarkeit gewidmet.

Aus den modernen Statistiken der Blasensteinoperationen ergiebt sich, das die Sectio perinealis gegenüber der Sectio alta und der Lithotripsie immer seltener ausgeführt wird, während sie früher die allgemein herrschende war. So hatte v. Dittel[1]) unter 100 Blasensteinoperationen 70 Litholapaxieen, 22 hohe Blasenschnitte und nur 8 Perinealschnitte, in der nächsten Veröffentlichung[2]) 67 Litholapaxieen, 30 hohe Blasenschnitte und nur 3 Perinealschnitte.

Im Ganzen führte v. Dittel aus
178 Lithotomieen,
329 Litholapaxieen,
65 Lateralschnitte,
51 Medianschnitte,
78 hohe Blasenschnitte.

Gut verfolgen läßt sich das Zurückgehen der perinealen Methoden an der Hand zweier Statistiken von Prochnow und Makoro.[3]) Während in der Zeit von 1868 bis 1891 im Ganzen 93 Dammschnitte ausgeführt wurden (auf 4 hohe Blasenschnitte 240 Lithotripsieen), entfielen auf die Zeit von 1891—1895 nur 12 Dammschnitte (63 Lithotripsieen).

Auffallender noch ist das Verhältnis nach der Veröffentlichung aus der Czernyschen Klinik von Lobstein.[4])

---

1) „Hundert Blasensteinoperationen" (II. Hundert). Wien, klin. Wschr. 1890, Nr. 5—12.

2) „100 Blasensteinoperationen" (VII. Hundert), ebenda 1892, Nr. 17.

3) „Neue Steinoperationen". Gyogyaszat 1895 Nr. 32 (ungarisch). Ref. in Fortschritte d. Chir. I pg. 993.

4) „Die Blasensteinoperationen der Czernyschen Klinik in den letzten 20 Jahren." Bruns Beiträge zur klin. Chir. 27 pg. 231.

Darnach wurde dort in der Zeit von 1877—1887 die sectio perinealis 7mal und die sectio alta 6mal, dagegen in der Zeit von 1887—1897 die sectio perinealis nur 2mal und die sectio alta 20mal ausgeführt.

König[1]) konnte auf dem 15. Chirurgenkongreß im Jahre 1886 noch folgende Thesen aufstellen:

„Der Medianschnitt ist als Voroperation für die Entfernung kleiner Steine und Fremdkörper ein nahezu ungefährlicher Eingriff. Er ist fernerhin vollkommen ausreichend, um kleine und mittlere Steine, sowie gewöhnliche und bewegliche Fremdkörper zu entfernen. Handelt es sich um sehr große oder zahlreiche Steine, um Divertikelsteine oder um Fremdkörper besonderer Art, zumal um fixierte Metallkatheter, so ist der mit dieser Methode gewonnene Zugang zur Blase unzulänglich. Obwohl man, wie die Geschichte des perinealen Schnittes beweist, auch den größten Teil dieser Operationen vom Mittelfleisch aus, wenn auch erst nach Zertrümmerung der Steine vollenden kann, so liegt doch gerade in dieser gewaltsamen langdauernden Arbeit innerhalb der Blase eine große Gefahr für die von hier aus mit unvollkommenem Zugang unternommene Operation. Der perineale Medianschnitt ist die normale Methode für kleinere Steine und bewegliche Fremdkörper. Die sectio alta ist als leistungsfähigere Voroperation bei den schweren Fällen indiziert."

Die Litteratur, aus der König zu diesem Ergebnisse kommt, rührt her aus dem Anfange und der Mitte der achtziger Jahre.

Die häufigere Ausführung der sectio alta datiert von der Zeit, als Petersen[2]) vorschlug, die Blase vor der Operation mit schwachen antiseptischen Lösungen zu füllen, um dadurch die Peritonealfalte höher zu schieben und in Trendelenburgscher Beckenhochlagerung zu operieren. Auf Veranlassung von Bergmanns wurde dieses Verfahren von P. Mannheim[3])

---

[1]) Thesen für die Debatte über Steinschnittoperationen. Vorgelegt dem 15. Kongreß der deutschen Gesellsch. f. Chir.

[2]) „Über sectio alta." Bericht der Ges. f. Chir., IX. Kongreß, Centralblatt f. Chir. 1880, Nr. XX, Beilage pg. 5.

[3]) „Über den hohen Blasenschnitt bei Kindern." Ing.-Diss. Berlin 1884.

und Fehleisen[1]) an Kinderleichen experimentell geprüft und dabei gefunden, daß bei gleichzeitiger Ausdehnung der Blase und des Rectum das ostium internum urethrae nicht blos nach oben, sondern auch nach vorn verschoben wurde, sodaß die hintere Blasenwand der vorderen genähert wird. Bei Kindern und fettreichen Individuen stieg die Peritonealfalte früher höher als bei mageren. Czerny und Trendelenburg begnügten sich mit der einfachen Beckenhochlagerung.

Heute sind die meisten Chirurgen von der Methode der Blasenfüllung zurückgekommen, da die Eröffnung des Peritoneums, wenn es sofort wieder vernäht wird, keine Nachteile bringt. Die Füllung der Blase hingegen kann, selbst wenn sie noch so vorsichtig ausgeführt wird, zu einer Blasenruptur führen, da häufig genug tiefgehende, durch Steine hervorgerufene Ulcerationen die Widerstandsfähigkeit der Blasenwand stark herabsetzen.

So berichten v. Dittel[2]) und Ullmann[3]) über Blasenrupturen bei Füllung. Letzterer erzeugte diese experimentell durch Einspritzen von 360 bis 5000 cbcm bei gesunden Blasen. Bei krankhaften Veränderungen der Blasenwand (Divertikel, Ulcera, chron. Entzündung, Tumoren) trat das Bersten bei noch geringerer Füllung ein. Auch die Füllung des Rectum, bei der man sich für gewöhnlich des Colpeurynters bedient hat, ist wieder aufgegeben worden, da sie einmal durchaus entbehrlich ist und andererseits das orificium int. urethrae der Symphyse zu stark genähert wird, sodaß es leicht zu einer Verletzung der hier befindlichen Gefäße kommen kann.

Die meisten Chirurgen begnügen sich heute mit einer leichten Füllung der Blase. Meistens läßt man sie überhaupt leer, in dem Gedanken, daß wenn die Auffindung derselben einmal Schwierigkeiten machen sollte, man nach Spaltung der Bauchdecken immer noch einen Katheter einführen und Flüssigkeit injizieren kann. Allgemein ist die Anwendung der Beckenhochlagerung in Aufnahme gekommen.

---

1) „Über Verschiebung der Harnblase bei Tamponade des Rectum." Arch. f. klin. Chir. XXXII, pg. 563.

2) Zur jüngsten Geschichte des hohen Blasenschnittes. Wien. med. Wschr. 1888, Nr. 43—46.

3) Über durch Füllung erzeugte Blasenrupturen. Ebenda 87, Nr. 23—25.

Die strittigste Frage beim hohen Steinschnitte ist die der primären Blasennaht.

Assendelft[1]) berichtet über die stattliche Zahl von 457 Fällen, die er alle offen behandelte und zwar unter den primitivsten Verhältnissen in einem russischen Krankenhause. Die Gesammtmortalität betrug nur 2 %.

Die Heilungsdauer stellte sich folgendermaßen:

164	Fälle	fast ohne Fieber	im Durchschnitt	17,23 Tage
87	=	mit leichtem =	=	20,78 =
58	=	= geringem =	=	21,26 =
30	=	= hohem =	=	31,14 =
6	=	= protrahirtem Verlauf	=	80,3 =

d. h. nach dieser Zeit konnte der Dauerkatheter entfernt werden, sodaß der Urin spontan abfloß.

Die Mehrzahl der Chirurgen aber ist Anhänger der Blasennaht, da diese die Nachbehandlungszeit bedeutend abkürzt.

Die erste Blasennaht machte V. v. Bruns 1858, v. Hacker ließ 1883 zum ersten Male die Schleimhaut ungenäht, um Recidive, wie sie durch Incrustation an den Fäden entstehen, zu vermeiden und nähte nur dort, wo keine Cystitis bestand. Tilnig legte noch eine zweite Naht über die erste.

Angerer[2]) veröffentlichte 31 Fälle von sectio alta aus den Jahren 1887—1893 mit 4 Todesfällen (12,3 %), die aber nicht der Operationsmethode zur Last fallen. A. ist Anhänger der Blasennaht. Witte[3]), der über 32 Fälle von hohem Blasenschnitt verfügt, wobei 3 an Pyelitis, einer an Scarlatina zu Grunde gingen, machte 27 mal die Blasennaht und erzielte 16 mal prima intentio.

Popow[4]) führt sogar bei alkalischem und eitrigem Urin die Blasennaht aus, er hält sie sogar für direkt indiziert, abgesehen von den Fällen, wo die Wundränder der Blase durch

---

[1]) Langenbecks Arch. Bd. 60 pg. 669. „Bericht über 630 stationär behandelte Steinkranke."

[2]) Annalen d. städt. Krankenhauses in München, Bd. VI.

[3]) „Material zur Lehre von der Steinkrankheit." Die Chirurgie, Heft 2 (russ.). Ref. Centralbl. f. Chir. 1897, pg. 782.

[4]) „Zur Frage der versenkten Naht beim hohen Steinschnitt." Chir. Bd. V pg. 576 (russisch). Ref. i. Centralbl. f. Chir. 1900, pg. 665.

das Herausziehen der Steine stark alteriert sind, wo also eine prima intentio nicht zu erwarten ist.

Kukula[1]) veröffentlichte die Fälle aus der Maydlschen Klinik. Darnach machte Maydl die Naht nur bei reinem Urin und geringem Katarrh. Bestand schwere Cystitis oder Quetschung der Wundränder, dann wurde die partielle Naht mit Blasendrainage vorgenommen. Die Nachbehandlungszeit betrug im Durchschnitt 28 Tage.

Iwanow[2]) machte 12mal die Blasennaht, von denen 6 vollen Erfolg hatten, während 6 später wieder geöffnet werden mußten.

Lissjanski[3]) nähte von 50 Fällen 18mal die Wunde nur teilweise und hatte eine mittlere Heilungsdauer von 21 Tagen, während er 32mal die Wunde total vernähte; 3mal hielt die Naht garnicht, 4mal sickerte Urin durch. L. empfiehlt bei schwachen Kranken mit schlechtem Urin im allgemeinen die partielle Naht; auch scheint ihm die Fixation an die vordere Bauchwand von großem Werte zu sein.

Burkhardt[4]) hatte unter 16 Fällen von Blasennaht 9 Mißerfolge. In den gelungenen Fällen belief sich die Heilungsdauer auf 17—49 Tage (Durchschnitt 25), in den mißlungenen auf 48—110 Tage (Durchschnitt 79). Nach ihm schließen Tuberkulose und eitrige Cystitis eine primäre Heilung nicht aus.

Stierlin[5]) verwirft die Naht nach hohem Blasenschnitte, da ihm diese in einem Falle undicht wurde und Urininfiltration eintrat. Er näht die Blasenränder an die Bauchwunde und entfernt die Nähte nach 3 Tagen. Im ganzen ver-

---

1) „Zur Frage der Blasennaht beim hohen Steinschnitt." Wien. med. Wschr. 1895, Nr. 26—30.

2) „Einige Bemerkungen zu Gunsten der primären Blasennaht bei hohem Steinschnitt." Wratsch 1899 Nr. 29. Ref. i. Centralbl. f. Chir. 1899, pg. 1201.

3) „Zur Frage vom hohen Blasenschnitt." Wratsch 1900 Nr. 6 u. 7 (russisch). Ref. a. d. Russ. i. Centralbl. f. Chir. 1900, pg. 630.

4) Fortschritte der Chir. Bd. I pg. 991. Ref. „Zur Frage der primären Blasennaht." Centralbl. f. d. Krh. d. Harn- u. Sexualorgane, 1895 Nr. 7.

5) „Zur Technik des hohen Steinschnittes." Zeitschr. f. Chir. Bd. 44 pg. 293.

fügt St. über 41 Fälle mit einer durchschnittlichen Heilungsdauer von 39 Tagen.

Kehr[1]) macht ebenfalls die primäre Blasennaht und tamponiert die Bauchwunde.

Golischewsky[2]) veröffentlichte 41 Fälle, von denen er 6 offen behandelte und 35mal die Blasennaht machte; 2mal wurde die Naht wegen Durchsickerns entfernt und die Wunde offen behandelt, während in 3 weiteren Fällen die Wunde trotz Durchsickerns per primam heilte. G. hatte 3 Todesfälle, die aber nicht durch die Operation bedingt waren. Starke und chronische Cystitis, Hypertrophie der Blasenwand, sowie Pyelonephritis hält dieser Autor für Contraindikationen der Naht.

Barstynsky[3]) macht die Blasennaht nur bei normaler Blase und normalem Harn. Von 16 hohen Steinschnitten nähte er 10, davon vereiterten 2 bei pathologisch verändertem Harn und entzündeter Blase, einer bei normalem Harn. Die übrigen 7 heilten per primam. Doch legt B. im allgemeinen der Methode der Blasennaht eine geringe Bedeutung bei.

v. Brshosowsky[4]) nähte von 10 Fällen 8. In einem der Fälle hatte sich um einen Seidenfaden ein kleiner Stein gebildet, der später spontan per urethram abging.

Aus der Czernyschen Klinik beschreibt Lobstein[5]) das dortige Verfahren. Danach wurde die unterste Naht mit Catgut, die oberste durch die Bauchdecken mit Seide genäht. Von 26 Fällen wurde 25mal die Naht gemacht; darunter zwei Todesfälle: der eine trat ein infolge von chronischer Myocarditis bei einem 74jährigen Patienten mit Pneumonie, der andere infolge von Pyelitis, eitriger Pericystitis und Nephritis. Nur 25mal wurde die Naht vollständig gemacht, einmal die

---

[1]) „Über einen hohen Blasenschnitt mit nachfolgender, primär geheilter Blasennaht bei einem 69jähr. Patienten. Berl. klin. Wschr. 1890 Nr. 9.

[2]) Langenbecks Arch. f. klin. Chir. Bd. 60 pg. 643. „Zur Frage über die Naht der Harnblase."

[3]) „Über Indikationen der Blasennaht bei hohem Steinschnitt." Ljetopis ruskoi chirurgii, Heft V, 1899 (russisch). Ref. i. Fortschr. d. Chir. V pg. 564.

[4]) Zehn Fälle von hohem Blasenschnitt in der Landpraxis. Chir. Bd. V Nr. 27 (russisch). Ref. i. Fortschr. d. Chir. Bd. V pg. 760.

[5]) „Die Blasensteinoperationen der Czernyschen Klinik aus den letzten 20 Jahren." Bruns Beitr. z. klin. Chir. 27 pg. 231.

unvollkommene, 2mal trat Blutung auf, 7mal sind keine näheren Angaben gemacht.

Alexandroff[1]) erzielte mit der Blasennaht 83,3 % prima intentio. Er hält die Erfolge der Blasennaht für zweifelhaft, 1) weil die Technik der Anlegung einer Blasennaht an und für sich schon Schwierigkeiten macht, 2) weil die Beweglichkeit der Blase den Heilungsvorgang stört. A. macht deshalb die Cystopexie, die nach seinen Erfahrungen keinen üblen Einfluß auf die Harnentleerung hat; die Nachbehandlung geschieht ohne Katheter, und die Heilung tritt in 10—12 Tagen ein. A. operierte so 10 Fälle mit dem besten Erfolge, ohne einen zu verlieren.

Auch Razumowsky[2]) wendet die Methode der Cystopexie an. Er legt die Seidenfäden so an, daß Bauchdecken und Blasenwand gleichzeitig erfaßt werden; die Seidennähte werden nach 10—12 Tagen entfernt. Dadurch wird ein Zurückbleiben von Seidenfäden, die häufig genug die Ursache für Recidive sind, sicher vermieden. Nach R. sind dann Dauerkatheter nicht notwendig, und die Funktion der Blase ist nicht beeinträchtigt.

Romm[3]) verfügt über 28 Fälle, von denen 4 letal verliefen. In den übrigen 24 Fällen wurde die Wunde total vernäht, in 11 Fällen (= 45,8 %) blieb die Naht vollkommen dicht. 8mal von diesen 11 Fällen wurde Dauerkatheter angelegt, 3mal ging der Urin spontan ab.

Auf dem internationalen Kongreß[4]) 1900 wurde die Frage der Blasennaht dahin formuliert: „Bezüglich des besten Verfahrens, die Blase zu schließen, geht die Neigung der Chirurgen mehr und mehr dahin, einfachen Blasenschluß zu wählen. Imbert hat Tierversuche gemacht, welche zeigen, daß intraperitoneale, 1—2 cm lange Blasenwunden innerhalb 48 Stunden vernarben. Nach dem Blasenschnitte wird möglichst vollkommener Blasennahtverschluß mit Drainage des Cavum Retzii

---

1) D. Zeitschr. f. Chir. Bd. 32 pg. 525. „Die Lithotritie bei Kindern."

2) Langenbecks Archiv Bd. 57 pg. 438. „Ein neues Verfahren der Blasennaht nach sectio alta."

3) „Zur Kasuistik und Technik der sectio alta und der Blasennaht" Deutsche Zeitschr. f. Chir. Bd. 44 pg. 572.

4) Centralbl. f. Chir. 1901, Nr. 3 pg. 86.

empfohlen nur bei zu tiefer Alteration der Blasenwand. Bei Kindern eignet sich dieses Verfahren noch mehr. Über die Anwendung des Dauerkatheters bestehen verschiedene Meinungen: Nicolich verwirft ihn als gefährlich, Leguet hat ihn meist nützlich gefunden."

Von großem Nachteile ist das Zurückbleiben von Seidenfäden im Blaseninnern; diese geben Veranlassung zu erneuter Steinbildung. So berichtet Holzhäuser[1]) aus der Freundschen Klinik über 5 Fälle, in denen sich um zurückgebliebene Seidenfäden Steine gebildet hatten, ebenso Laren[2]) über einen Fall, wo bei einer Pyosalpinx-Operation zahlreiche Unterbindungen mit Silkworm gemacht worden waren. Es entleerte sich durch die Urethra ein Stein, dessen Kern aus einem Silkworm-Faden bestand. Im weiteren Verlaufe wurden noch 4 incrustierte Knoten mit dem Cystoskop erkannt und mit einer Zange durch die Urethra entfernt.

Mankiewicz[3]) erwähnt einen Fall, wo sich nach Exstirpatio uteri infolge von Myom ein Stein um einen Seidenfaden gebildet hatte, Viertel[4]) einen anderen, wo bei einem 60jähr. Manne ein Stein um einen Seidenfaden nach sectio alta entstanden war.

Diejenige Operationsmethode, die als die idealste anzusehen ist, weil sie ohne Schnitt den Kranken von seinem qualvollen Leiden befreit und ihn schneller als alle anderen Methoden seinem Berufe wiedergiebt, die aber eine durchaus spezialistische Ausbildung erfordert, ist zweifellos die Litholapaxie nach Bigelow. Wer ihre Technik bis in die kleinsten Einzelheiten beherrscht, hat wohl die besten und schnellsten Erfolge aufzuweisen. v. Dittel führte unter seinen 701 Fällen 329mal die Litholapaxie und 178mal die Lithotripsie aus. Er

---

[1]) „Blasensteine mit Seidenfäden." Ing.-Diss. Straßburg 1898.

[2]) Fortschr. d. Chir. V pg. 762. Ref. über „Extraction of ligatures from the bladder." Brit. med. journ. 99, Juliheft.

[3]) Berl. klin. Wschr. 93 Nr. 2. „Zur Kenntnis der Blasensteine bei Frauen.

[4]) Diagnose eines Blasensteines hinter und oberhalb der Symphyse. Deutsche med. Wschr. 1893, pg. 330.

hatte in der Veröffentlichung einer Serie von 100 Fällen[1]) bei 67 Litholapaxieen eine Mortalität von 1,4 %.

Barling[2]) hatte bei 300 Fällen 24 Todesfälle = 8 %, Prochnow[3]) unter 303 Fällen 24 Todesfälle = 8 %, Guyon bei 1000 Fällen nur 2 % Mortalität.

Milton[4]) berichtet über 47 Litholapaxieen mit 3 Todesfällen und 35 Fälle, wo der Lithotriptor durch den Damm eingeführt wurde, ebenfalls mit 3 Todesfällen. Er hält bestehende Cystitis für keine Contra-Indikation zur Litholapaxie. Im Ganzen machte er 550 Lithotripsieen, bei denen er in einer Sitzung den Stein entfernte; er kommt zu dem Schlußsatze: Je größer der Stein und je erschöpfter der Patient, um so größer ist die Indikation zur Lithotripsie. Der perineale Schnitt und die sectio alta geben bei kleinen Steinen gute Resultate.

Keyes[5]) zieht ebenfalls die Litholapaxie allen anderen Methoden vor; nur bei Divertikelsteinen und ganz großen, nicht in den Lithotriptor passenden Steinen will er die sectio alta gemacht wissen.

In der Czernyschen Klinik wurden Litholapaxieen seit dem Jahre 1881 gemacht. Im ganzen waren es 26 Fälle; von diesen starben 2 an Nachoperationen.

Marc[6]) berichtet über 103 Litholapàxieen; 75 Steine entfernte er in einer Sitzung, 22 in 2 Sitzungen; in den übrigen 6 Fällen waren bis zu 8 Sitzungen notwendig. Die Operation dauerte 10—30 Minuten; 7mal wurde Narkose angewandt, sonst stets lokale Anästhesie. Geheilt wurden 96 Patienten, unvollendet blieben 3 Operationen; 2mal mußte Dauerkatheter

---

[1]) Wien. klin. Wschr. 90 Nr. 4. „Hundert Blasensteinoperationen."

[2]) Brit. med. journ. 95. Centralbl. f. Chir. 95, pg. 831. „Remarks on the mortality of the varions operations for the removal of vesical calculus, especially in children."

[3]) Fortschr. d. Chir. Bd. I pg. 993. Ref. „Neue Steinoperationen" 95 (ungarisch).

[4]) Centralbl. f. Chir. 98, pg. 261. Ref. New York med. record 97 September. „On lithotrity as the best method of Treating large vesical calculi."

[5]) „Remarks of the treatement of stone in the bladder." Centralbl. f. Chir. 98 pg. 1269. Ref. Annals of surgery 1898, Mai.

[6]) Centralbl. für d. Krh. der Harn- und Sexualorgane, 98, Heft 6. „Praktische Erfahrungen auf dem Gebiete der Blasensteinoperationen."

benutzt werden. Zwei Todesfälle: 1. Verletzung der Blase mit Peritonitis, 2. Marantischer Patient mit schwerer Pyelitis. M. hält die Litholapaxie für die beste Methode, legt aber großes Gewicht auf gute und vollständige Aspiration und injiziert nachträglich stets 1 ‰ argent. nitr.

Während einige Chirurgen die Litholapaxie bei Kindern wegen der Enge der kindlichen Harnröhre verwerfen und die sectio alta mit gutem Erfolge ausführen, treten andere neuerdings für diese ein.

White[1]) empfiehlt vor der Einführung des Lithotriptors eine stumpfe oder scharfe Dilatation der Harnröhre. Nach W. soll sectio alta nur bei Kindern mit großen Steinen angewandt werden.

Keegan[2]), der 59 Kinder operierte, hatte nur einen Todesfall.

Freyer[3]) hat ebenfalls bei 59 Kindern nur einen Todesfall. Er hält die Steine der Kinder im allgemeinen für weicher. Sie müssen aber vollständig zu Staub zertrümmert werden; auch soll der Katheter möglichst kurz sein, damit der Aspirator besser wirken kann.

Ebenso zieht Cuningham[4]) bei Kindern die Litholapaxie allen anderen Methoden vor. Er hat nach Dilatation der Harnröhre keine Schwierigkeiten beim Einführen der Instrumente gehabt.

Berling sah ebenfalls gute Erfolge und hatte unter 43 Fällen einen Todesfall.

Alexandroff[5]) operierte 32 Fälle im Alter von 1—14 Jahren; davon starben 5, 3 infolge der Operation. A. operierte in Chloroformnarkose und die Heilung trat durchschnittlich am sechsten

---

1) The modern treatment of vesical calculus in male children. Med. news 1890, Mai 17. Ref. im Centralbl. f. Chir. 1890.

2) „Litholapaxie in male children and boys." Lancet 94, Juli 28. Ref. im Centralbl. f. Chir. 94, pg. 1133.

3) Recent experiences in the surgery of stone in the bladder. 100 litholap. and 100 lithotom. Brit. med. journ. 1502 pg. 811. Ref. i. Centralblatt f. Chir. 90, pg. 472.

4) Remarks on suprapubic and lateral Lithotomy and on Litholapaxy. Brit. med. journ. Nr. 1584, pg. 1008.

5) D. Zeitschr. f. Chir. Bd. 32 pg. 525. „Die Lithotritie bei Kindern."

Tage ein. Blutung war nie vorhanden. Er kommt zu dem Schlusse: Ist die Urethra so weit, daß ein Instrument kleinsten Kalibers eingeführt werden kann und beträgt der Durchmesser des Steins nicht mehr als 2—2,5 cm, so ist die Lithotripsie indiziert. Fehlen diese Bedingungen, so erzielt man mit dem hohen Blasenschnitte und nachfolgender Blasennaht bessere Resultate.

Im Folgenden soll nun über die einschlägigen Beobachtungen an der Breslauer chirurgischen Klinik aus den letzten 10 Jahren berichtet werden.

Es wurden in dieser Zeit 76 Fälle von Blasenstein operiert; dazu kommen 21 weitere Fälle, in welchen Fremdkörper die Indikation zum Eingriff gaben. Bevor ich die Krankengeschichten in fortlaufender Reihe mitteile, möchte ich, um Wiederholungen zu vermeiden, den Gang der einzelnen Operationen, wie sie an der Breslauer chirurgischen Klinik geübt werden, darstellen. Die perinealen Methoden übergehe ich, weil sie heute nicht mehr geübt werden.

Sectio alta. Zur Vorbereitung muß der Kranke tags vorher abführen. Bei bestehender Cystitis wird zuerst diese bekämpft und zwar innerlich mit Salol, Urotropin, ferner durch Spülungen mit Borsäurelösung 1—2% oder Argent. nitr. 1 : 5000 bis 1 : 1000; Jodoform-Gummi arabicum-Emulsion wird in der Weise angewandt, daß in die mit Borsäure mäßig gefüllte Blase 2—3 cbcm einer 10prozentigen Emulsion injiziert werden. Nach kurzer Zeit ist das Jodoform abgesetzt, und nun kann die gesamte Flüssigkeit herausgelassen werden.

Nach Abrasieren der Schamhaare und gehöriger Desinfektion des Operationsgebietes wird der Kranke in Beckenhochlagerung gebracht. Auf den Füllungszustand der Blase wird im allgemeinen keine Rücksicht genommen; dieselbe wurde vor der Operation weder besonders gefüllt noch entleert, da es nie Schwierigkeiten gemacht hat, sie in jedem Füllungszustande aufzufinden. Ein Colpeurynter im Rectum wurde nie angewandt.

Schnitt in der Medianlinie schichtweise, bis die vordere Blasenwand freiliegt; das Peritoneum wird in die Höhe gezogen, und falls es dabei nicht zu schonen ist, 2—5 cm in der Längsrichtung gespalten, der Blasenscheitel stark empor-

gehoben und nun der Peritonealrand weiter zurück an der Blase mit fortlaufender Catgutnaht wieder vernäht, so daß die Peritonealhöhle wieder vollkommen geschlossen ist. Diese extraperitoneale Vernähung des Blasenscheitels übt Herr Geheimrat von Mikulicz in typischer Weise schon seit mehr als 15 Jahren. Ist das Peritoneum gesichert, so wird die mit Hakenklemmen fixierte Blase incidiert und der Stein mittels Steinzange extrahiert. Nach Inspektion des Blaseninnern und eventueller Durchleuchtung mit einem gestielten Mignonlämpchen wird die Blasennaht in 2 Etagen angelegt: die tiefe nur durch die Muscularis, ohne Mitfassen der Mucosa, die oberflächliche nach Art der Lembertschen Naht ebenfalls durch die Muscularis resp. wo vorhanden, durch Muscularis und serosa. Zur inneren Naht dient ausschließlich Catgut. Die äußere wurde früher meist mit Seide ausgeführt, neuerdings wird auch dazu in der Regel Catgut benutzt.

Bei aseptischem Blaseninhalte wurden die Bauchdecken in der Regel vollständig geschlossen in der Weise, daß man die beiden Rectusscheiden durch mittelstarke Seidennaht in den letzten Jahren mit Silkworm an einander fixierte. Darüber fortlaufende Hautnaht. In den meisten Fällen blieb unten ein Winkel frei, der mit einem bis auf die Blase reichenden Jodoformgazestreifen drainiert wurde; diesen entfernte man nach 3—6 Tagen. Bei schwerer Cystitis bezw. Nierenveränderungen erfolgte, um den infektiösen Blaseninhalt möglichst vollständig abzuleiten, eine Blasendrainage und zwar so, daß man die Blasenwunde nicht vollständig vernähte. In die offengelassene Lücke wurde ein bleistift- bis fingerdickes Drain gelegt.

In letzter Zeit wird um dieses Drain die Blasennaht sehr exakt ausgeführt, so daß sie bis unmittelbar an das Drain heranreicht, bezw. das letztere fest in der Blasenwunde liegt. Neben dem Drain wird noch eine dritte und vierte Lage von Blasennähten angelegt, so daß ein Kanal nach Art der Kaderschen Magenfistel entsteht.[1]) Bei dieser Art der Blasendrainage bleibt die Wunde vollkommen trocken; man kann den gesamten Urin in ein Gefäß ableiten, und nach Entfernung des Drains,

[1]) Conf. Henle: Allg. med. Centralztg. 1898 Nr. 26.

was je nach dem Zustande des Urins 10—14 Tage liegt, schließt sich die Blasenwunde in der Regel in kurzer Zeit. Gewöhnlich fließt auch nach Entfernung des Drains kein Urin aus, vielmehr funktioniert die Fistel durchaus analog der entsprechenden Magenfistel nach Kader. Außer dem Drain wurde in der Regel auch noch ein mittelstarker Nélaton als Dauerkatheter in die Urethra gelegt, so daß eine häufige Durchspülung der Blase erfolgen konnte. In einer erheblichen Anzahl von Fällen konnte man den Dauerkatheter entbehren, da die Kranken vom ersten Tage an spontan Urin ließen.

Bei vorzeitigem Nachgeben der Blasennaht in den Fällen von vollständigem Blasenverschluß wirkt der eingelegte Jodoformgazestreifen als Sicherheitsventil: der Harn sickert durch die Gaze ungehindert nach außen, ohne die Umgebung der Wunde zu infiltrieren. Ist diese harmlose Störung eingetreten, so wird der intravesicale Druck eventuell nachträglich durch Einführen des Verweilkatheters herabgesetzt und dadurch ein schnelleres Zuheilen der Blasenwunde erzielt. Die Fistel schließt sich dann in der Regel in wenigen Tagen. Die Hautnähte bleiben 7—10 Tage liegen. Bei glattem Verlaufe können die Kranken am 10. Tage aufstehen und nach weiteren 3 bis 4 Tagen die Klinik verlassen.

Die Litholapaxie wird ebenfalls in Beckenhochlagerung vorgenommen. Die Blase wird mit warmer Borsäure vorher reingespült und mit derselben Flüssigkeit mäßig gefüllt. Nachdem nun mit dem Lithotriptor der Stein zertrümmert ist, werden mittels Evacuators die Steintrümmer aspiriert. Das Vorhandensein größerer Fragmente ergiebt sich in der Regel aus dem fühlbaren Anprall der Steinstücke gegen das Metall des Katheters. Solange dieses der Fall ist, muß die Aspiration fortgesetzt oder, falls man Fragmente nicht mehr herausbefördert, durch eine neue Lithotripsie unterbrochen werden, wobei dann etwaige größere Stücke der Zertrümmerung anheimfallen. Nun erneutes Spülen mit dem Evacuator und, wenn es nötig sein sollte, Wiederholung der Lithotripsie. In der letzten Zeit wird mit dem Cystoskop kontrolliert, ob die Blase ganz frei von Steintrümmern ist.

Zum Schlusse nochmalige Ausspülung der Blase mit Borsäurelösung und zwar mit kalter, da sie den Zweck hat, die

Blutung am Orificium int. urethrae zu stillen. Endlich Einträufeln von 10—20 ccm Jodoform-Gummi-arabicum-Suspension in die Blase und Urethra. Bei Schmerzen erfolgt Applikation einer Eisblase auf die Blasengegend oder Morphium. In den nächsten 2—3 Tagen völlige Ruhe.

Zur Diagnose des Steins genügt in der Regel die Exploration mit der Steinsonde. Sehr wertvolle Aufschlüsse gab meist die Röntgenphotographie, durch die man auch über die Größe des Steines sicheren Aufschluß erhielt. Wenn irgend möglich, wurde in der letzten Zeit regelmäßig auch die Cystoskopie ausgeführt. In einer Zahl von Fällen wurde absichtlich nicht cystoskopiert, weil die Cystoskopie namentlich vor einer Operation doch nicht als ein absolut bedeutungsloser Eingriff anzusehen ist, z. B. bei schwerer Cystitis, bei Nierenerkrankungen. Auch ist sie in der Regel zu entbehren, sobald die Diagnose durch die anderen unschädlichen Mittel festgestellt ist. Schließlich kann sie bei Kindern gar nicht in Betracht kommen; ebensowenig bei Stricturen. Die Größe des Steines bestimmt man mittels der Röntgenphotographie, oder wenn möglich, mittels Cystoskopie; über die Härte des Steines entscheidet die eingeführte Steinsonde.

Mißlingt die Litholapaxie, so geht man sofort zur Sectio alta über, wie es mehrfach vorgekommen ist. Aus diesem Grunde wird der Kranke regelmäßig von vornherein auch zum Steinschnitt vorbereitet.

Ich lasse jetzt die Fälle aus der Königlichen chirurgischen Klinik und aus der Privatklinik des Herrn Geheimrat von Mikulicz folgen.

Über das weitere Schicksal der Operierten ist das Nähere bei der Besprechung der Fälle am Schlusse der Arbeit gesagt.

Sectio mediana perinealis.

(10 Fälle, kein Todesfall.)

A. Klinik.

1. Anton B., 19 Jahre, Schuhmacher. Seit einem halben Jahre Schmerzen beim Urinieren und bei Bewegungen, trüber, manchmal blutiger Urin. Urin stark sauer, viel Sediment, weiße und rote Blutkörperchen und Eiweiß enthaltend. Bei der Sectio med. am 11. 5. 91 (Geh. R. v. Mikulicz) werden zwei pflaumengroße Steine entleert, von denen der eine ein Pfeifen-

stein ist. Bestehen aus harnsauren Salzen und Tripelphosphaten. Dauerdrain per Boutonnière. Im Verlauf oft Blutungen aus der Wunde. Patient masturbiert stark. Selbstkatheterismus. Heilungsdauer 30 Tage.

2. David M., 40 Jahre, Handelsmann. Seit 20 Jahren Urinbeschwerden. Vor 15 Jahren Lithotrypsie, dann 10 Jahre beschwerdefrei. Vor 5 Jahren von neuem die typischen Klagen. Seit 2 Jahren wird der Urin nur noch mit Katheter entleert. Schwächlicher, sonst gesunder Mann mit Prostatahypertrophie. Urin alkalisch enthält Eiweiß. Lithotrypsie ist wegen Enge der Harnröhre unmöglich. Sectio mediana 22. 6. 91. Drainage. Nach 18 Tagen Fistel geschlossen. Nach 20 Tagen geheilt entlassen.

3. Israel B., 10 Jahre. Tuberkulöse Vergangenheit. Seit 2 Jahren Beschwerden. Es traten anfallsweise Schmerzen und Urinverhaltung auf, so daß Katheterismus notwendig war. Schwächlicher, blasser Junge. Urin alkalisch, trüb. In der pars bulbosa urethrae wird ein Stein mit der Sonde gefühlt. Vergeblicher Versuch, am 7. 7. 93 (Mikulicz) den Stein mit einem pinzettenartigen Instrument zu extrahieren. Schnitt in der Medianen in Steinschnittlage. Dauerkatheter, Tamponade der Wunde. 2 Fisteln bestehen noch nach 25 Tagen, wo Patient entlassen wird. — Nach 4 Monaten kommt Patient mit leichter Cystitis und Striktur der Harnröhre wieder. Eine Fistel besteht noch. Bougieren mit steigend dicken Kathetern. Urethrotomia externa. Nach 10 Tagen Entlassung. Die Fistel besteht noch.

4. Emil B., 39 Jahre, Lokomotivführer. Im 7. Lebensjahre ging dem Patienten ein kirschkerngroßer Stein unter großen Beschwerden ab. Dann war B. beschwerdefrei. Seit 2 Monaten Schmerzen beim Urinieren, trüber und öfters blutiger Urin. Öfters Harngries. Mit dem Cystoskop sieht man 2 Steine. Boutonnière unter Narkose 24. 7. 96 (Mikulicz). Stein zertrümmert und herausbefördert. Dauerkatheter. 14 Tage nach der Operation Sekundärnaht. Fistel schließt sich 35 Tage nach der Operation. Heilungsdauer 36 Tage.

5. Franz Fl., 64 Jahre, Fuhrmann. Seit einem Jahre Schmerzen bei der Miction und Abgang von Harngries. Kräftiger Mann. Urin trüb, sauer, enthält Sediment, Leukocyten und Erythrocyten. Mit dem Cystoskop nichts nachweisbar. Prostata leicht vergrößert. An der Grenze zwischen pars prostatica und p. membran. fühlt man mit der Sonde ein leichtes Reiben. Sect. med. 25. 7. 96 (Mikulicz). Urethra frei. Erbsengroßer Stein in der Blase. Drainage. Heilungsdauer 14 Tage.

6. Paul Kl., 5 Jahre. Seit 3½ Wochen Steinbeschwerden. Schwächliches, sonst gesundes Kind. Urin alkalisch, trüb, wenig Albumen. Incontinentia urinae. Hohes Fieber. Boutonnière durch Geh. R. v. Mikulicz 1. 11. 92. Pyramidenförmiger, dreikantiger Stein. Drainage und Spülungen der Blase. Abfall der Temperatur. Nach 10 Tagen findet man von der Urethra eine Fistel nach dem Rectum. Intercurrente angina lacunaris. Nach 28 Tagen Urin per vias naturales. Malaria-Epididymitis. — Nach 5 Jahren: Nach der Operation war der Zustand sehr wechselnd: bald konnte Patient spontan urinieren, bald mußte er katheterisiert werden. Dann

erneute Steinbeschwerden. Starke Cystitis. Plötzliche Verlegung der Urethra in der pars membranacea. Boutonnière 17. 6. 97 (Dr. Reinbach). Erbsengroßer Stein extrahiert. Dauerkatheter. Vernähung der Wunde mit Silberdraht. Ab und zu Temperatursteigerungen. Cavernitis. Nach 50 Tagen gebessert entlassen.

7. Martha R., 28 Jahre. Seit einem Monat Schmerzen beim Wasserlassen und starker Tenesmus. Kräftiges Mädchen. Linke Spitze bis zur zweiten Rippe infiltriert. Cavernnussymptome. Urin alkalisch, trüb, Blasenepithelien, Leuko- und Erythrocyten enthaltend. Mit Röntgen wallnußgroßer Stein festgestellt. Am 28. 4. 99 vergeblicher Versuch (Dr. Henle), den Stein durch die dilatierte Urethra zu extrahieren. Lithotripsie mißlingt infolge Härte des Steines. Daher Anlegung einer Urethro-Vaginalfistel. Oxalatstein. Patient wird auf Wunsch entlassen, obwohl die Fistel noch für einen Finger durchgängig ist.

B. Privatklinik.

8. K., 65 Jahre, Partikulier. Seit mehreren Jahren Steinbeschwerden. Vor 5 Monaten wurden 3 Steine durch Medianschnitt entfernt. Erneutes Auftreten von Steinbeschwerden. Kräftiger Mann mit mäßigem Emphysem. Urin blutig, trüb, alkalisch. Sectio mediana 12. 1. 91 in der alten Narbe genau in der Mitte. 3 Phosphatsteine. Drainage der Wunde. Patient kollabiert nach 6 Tagen. Die Blase ist mit Blutkoagulis gefüllt, die herausgespült werden. Temperaturen normal. Nach 18 Tagen wird Patient mit Fistel entlassen. — Das Drainrohr blieb im ganzen 6 Wochen in der Dammwunde liegen. 2malige Kauterisation brachte die Fistel, in der das Drain lag, nicht zum Verschluß. Nach 3 Monaten stellt sich Patient wieder vor mit trübem Urin. Es wird ein neuer Stein festgestellt, der durch Litholapaxie entfernt wird. Weicher Phosphatstein. Die Fistel schließt sich in der Behandlungszeit.

9. v. M., 72 Jahre, General. Steinbeschwerden seit vielen Jahren. Katheterismus durch Spasmus des Schließmuskels erschwert. Urin leicht alkalisch, trüb, enthält Urate und Eiterkörperchen. Sect. med. 20. 6. 91. 18 gr schwerer Oxalatstein mit Uratmantel, in einem Divertikel gelegen. Drainage der Wunde. Normaler Wundverlauf. 5 Tage nach der Operation Pneumonie und Psychose. Die Wunde ist noch nach 25 Tagen offen. Nach 1½ Monaten geht Patient mit Fistel und starker Urticaria in andere Behandlung.

10. N., 65 Jahre, Apotheker. Seit der Jugend Harnröhrenstriktur infolge von Gonorrhoe. Seit 4 Jahren Steinbeschwerden. Doch ist trotz mehrfacher Untersuchung ein Stein bis jetzt nicht festgestellt worden. Im letzten Jahre akute Psychose, die geheilt ist. Dekrepider Mann. Urin trüb, enthält reiches Sediment. Wallnußgroßer Stein mit der Sonde konstatiert. Sect. med. 2. 2. 92. Drainage. Kastaniengroßer Uratstein. Nachher benommenes Sensorium. Temperatur normal. Wird nach 38 Tagen mit einer bleistiftdicken Fistel entlassen, durch die fast der ganze Urin abfließt.

Sectio alta.

(34 Fälle mit 4 Todesfällen.)

A. Klinik.

1. Karl M., 8 Jahre alt. Sonst gesunder Knabe. Operiert 9. 9. 90. Taubeneigroßer Uratstein. Naht durch die ganze Blasenwand. Jodoformgazetampon im unteren Wundwinkel. Obere Wunde wird durch Knopfnähte geschlossen. 5 Tage lang sickert Urin durch, doch geht Urin per Urethram. Wunde heilt reaktionslos.

2. Johann M., Gärtner, 60 Jahre. Seit einem Jahre Schmerzen beim Urinieren. Trüber Urin von alkal. Reaktion. Operiert 14. 11. 90 (Geh. Rat v. Mikulicz). Peritoneum eröffnet und sofort verschlossen. Direrticel links. Die Blase wird vom Rektum her vorgedrängt. Borsäure-Irrigationen. Etagennaht der Blase. Wunde nur zur Hälfte geschlossen, unten Jodoformgaze-Tampon. Nachträglich hypostatische Pneumonie und Urinfistel. Heilungsdauer 43 Tage.

3. August L., 10 Jahre. Seit 6 Jahren Schmerzen beim Urinieren, Harndrang und incontinentia urinae et faecium. Schwächlicher, geistig zurückgebliebener Knabe. Sectio alta am 21. 8. 91 (Geh. R. v. Mikulicz) in Trendelenburgscher Hochlagerung mit Colpeuryse. Peritoneum nicht eröffnet. Blasenschleimhaut mit nach innen geknüpften Catgutnähten, Muskulatur mit Seidennähten besonders geschlossen. Jodoformgazetampon. Keine Urinfistel. Heilungsdauer 18 Tage.

4. Ludwig P., 16 Jahre, Stellenbesitzerssohn. Seit 10 Jahren geringe Schmerzen beim Urinieren, seit 2 Jahren heftiger, oft auftretender Harndrang, heftige fortwährende Schmerzen. Gesunder, aber im Wachstum zurückgebliebener Knabe. Harn trüb und alkalisch, enthält wenig Albumen. Operiert 8. 1. 92 (v. Mikulicz). 20 gr schwerer, längsovaler Stein. Schleimhaut mit Catgut, Muskularis nach Lembert mit Catgut genäht. Kein Dauerkatheter. Jodoformgazetampon. Es sickert wenig Urin durch die Wunde. Heilungsdauer 27 Tage.

5. Willy J., 7 Jahre. Seit einem halben Jahre Schmerzen beim Urinieren und häufiger Harndrang. Urin sauer. Spuren von Eiweiß. Operiert 20. 11. 91. Ovaler Uratstein. Schleimhaut wird nicht genäht, 2 Etagennähte durch die Muscularis. 2 Tage nach der Operation Cystitis, die jedoch bald heilt. 27 Tage post operationem Fistel geheilt. Heilungsdauer 27 Tage.

6. Bruno T., 5 Jahre. Beschwerden seit den ersten Jahren. Vor zwei Jahren durch Sectio alta 3 haselnußgroße Steine entfernt. Bald traten erneute Beschwerden auf. Kräftiger, sonst gesunder Knabe. Haemorrhoiden. Urin schwach sauer, mäßig trüb. Operiert 11. 1. 92 (Mikulicz). Die Blase hängt in der Ausdehnung der Narbe mit den Bauchdecken zusammen. Uratstein mit Phosphatmantel von Größe einer Kartätschenkugel. Peritoneum reißt ein, Därme fallen vor. Schleimhaut nicht genäht; 2 Etagennähte durch die Muscularis. Es besteht ulceröse Cystitis. Die Blasennaht löst sich; Dehiscenz der Blasenwunde. Urin geht durch den Spalt ab. Fistel 27 Tage

post operationem geschlossen. Leicht febrile Temperaturen. Heilungsdauer 34 Tage.

7. Paul L., 13 Jahre, Arbeitersohn. Seit den ersten Lebensjahren Beschwerden. Sonst gesunder Knabe. Urin alkalisch, trüb, enthält wenig Albumen. Starke Prostration: 39—40° Temp. Operiert 20. 7. 92. In der Blase sehr trüber Urin. Wunde wird offen gelassen. Temp. fällt allmählich. Fistel erst nach 2½ Monaten geschlossen. Heilungsdauer 90 Tage.

8. Johann Sch., 28 Jahre, Arbeiter. Seit einem halben Jahre starker Harndrang und Schmerzen beim Urinieren. Kräftiger, sonst gesunder Mann. Urin schwach sauer, enthält Blasenepithelien, wenig Eiweiß und Blut. Operiert 10. 2. 93. Oxalat von 3 cm Länge und 1½ cm Breite. Keine Naht, Drain in der Blase. Hohes Fieber, trüber Urin. Allmählicher Temperaturabfall. Fistel nach einem Monat geschlossen. Heilungsdauer 48 Tage.

9. Jakob D., 15 Jahre, Häuslerssohn. Bis zum 5. Lebensjahre Schmerzen, wo beim Urinieren ein Stein abging. Dann beschwerdefrei. Seit dem 8. Jahre dieselben Beschwerden. Schwächlicher Knabe. Urin trüb, alkalisch, Blasenepithelien enthaltend. Operiert (Mikulicz) 27. 6. 94. Ein Stein von Wallnuß-, einer von Haselnußgröße. Heilungsdauer 26 Tage.

10. Paul T., 4 Jahre. Seit einem Jahre häufig Urinlassen, oft nur in Tropfen. Gut entwickelter Knabe. Harn schwach sauer, getrübt. ¾ ‰ Albumen. Operiert (Mikulicz) 18. 6. 94. Peritoneum eröffnet. Kirschgroßer rauher Stein. Blasenwunde nach Art der Czerny-Lembertschen Naht vereinigt, ohne die Schleimhaut zu fassen. Jodoformgazetampon. Heilungsdauer 21 Tage.

11. Walther T., 12 Jahre. Seit 2 Jahren Beschwerden. Seit 1 Jahr spontaner Urinabfluß tropfenweise. Gesunder kräftiger Knabe. Urin sauer, enthält Blasenepithelien und ½ ‰ Albumen. Operiert (Mikulicz) 26. 11. 94. Das Peritoneum wird eröffnet und wieder vernäht. Etagennaht der Blase ohne Mucosa. Fistel nach 3 Wochen geschlossen. Heilungsdauer 30 Tage.

12. Julius N., 42 Jahre, Maler. Seit dem 4. Lebensjahre öfters brennende Schmerzen beim Urinlassen. In letzter Zeit Urindrang und trüber Urin. Urin von neutraler Reaktion, Blasenepithelien, Eiter und 1½ ‰ Eiweiß enthaltend. Operiert (Mikulicz) 25. 10. 94. Oxalatstein von Apfelgröße. Fistel nach 14 Tagen geschlossen. Heilungsdauer 27 Tage.

13. Wilhelm B., 56 Jahre, Auszügler. Seit 4 Jahren Urinbeschwerden. Seit 3 Monaten heftige Schmerzen und blutiger Urin. Sonst gesunder Mann. Urin alkalisch, stark trüb, Spuren von Albumen. Operiert 4. 5. 96 (Mikulicz). Hühnereigroßer Stein. 19 Tage nach der Operation wird von der Blase aus ein weicher Stein aus der Urethra mit der Kornzange herausgezogen. Durch den angelegten Dauerkatheter war kein Urin abgegangen. Fistel 75 Tage nach der Operation geschlossen. Heilungsdauer 85 Tage.

14. Robert Tr., 41 Jahre, Lehrer. Seit 2 Jahren Beschwerden. In letzter Zeit Blut im Urin. Schwächlicher Mann. Urin sauer, leicht getrübt, Eiter und Blasenepithelien enthaltend. Lithrotrypsie gelingt nicht. Daraufhin Sectio alta am 24. 9. 96 (Dr. Henle). Uratstein von Pfirsichkerngröße

Etagennaht, ohne die Schleimhaut zu fassen. Tamponade. Fistel schließt sich 16 Tage nach der Operation. Heilungsdauer 16 Tage.

15. Franz K., 55 Jahre, Bauer. Seit 3 Jahren Schmerzen in der Nierengegend, seit $2^1/_2$ Jahren Abgang von Harngries nach leichten Koliken. Seit 3 Wochen geht der Urin schlecht ab. Kräftiger Mann mit Emphysem und Bronchitis. Im Urin Spuren von Albumen und Zucker. Reaktion neutral, Eiter- und rote Blutkörperchen. Vor 2 Jahren war die Urethra inzidiert worden, um einen steckengebliebenen Stein zu entfernen; es blieb Striktur zurück. Jetzt Sectio alta am 15. 12. 96. Taubeneigroßer Stein in der pars prostatica. Doppelte Naht, Tamponade. Fistel nach 20 Tagen geschlossen. Nach 20 Tagen in Heilung entlassen (Mikulicz).

16. Franz Sch., 11 Jahre, Maurerssohn. Seit 5 Jahren Urinbeschwerden und Abgang von Harngries. Seit 4 Wochen Verschlimmerung. Schwächlicher, sonst gesunder Knabe. Urin sauer, wenig Eiter enthaltend. Operiert 2. 4. 97 (Mikulicz). Fistel nach 14 Tagen geschlossen. Heilungsdauer 18 Tage.

17. Oskar Kl., 4 Jahre. Seit 2 Jahren Beschwerden. Schwächlicher Knabe. Mit Röntgen Stein von Größe einer Tonkabohne festgestellt. Urin stark alkalisch, übelriechend, wenig Eiweiß, Epithelien und rote Blutkörperchen enthaltend. Heilungsdauer 17 Tage. Operiert 18. 6. 97 (Mikulicz).

18. Wilhelm H., 72 Jahre, Inspektor. Seit 2 Jahren Harndrang, Schmerzen, trüber Urin. Schlecht genährter Mann. Unregelmäßige Herzaktion. Starke Arteriosklerose. Urin alkalisch, stark getrübt. Prostata vergrößert. Zuerst Lithotripsie versucht. Der Stein kann aber nicht zerkleinert werden. Sectio alta 4. 60. 97 (Dr. Kader). Hühnereigroßer, harter Stein in einem Divertikel. Fistel nach 16 Tagen geschlossen. Heilungsdauer 28 Tage.

19. Josef K., 4 Jahre. Seit einiger Zeit Schmerzen beim Urinieren. Kräftiges Kind. Stein im Blasenhalse mit der Sonde festgestellt. Operiert 4. 9. 97 (Dr. Hübner). Peritoneum nicht geöffnet. Etagennaht mit Catgut. Tamponade. Erbsengroßer Stein. Fistel nach 20 Tagen geschlossen. Heilungsdauer 26 Tage.

20. Heinrich Sch., 50 Jahre, Stellenbesitzer. Im Jahre 1895: Seit einem halben Jahre Beschwerden beim Wasserlassen. Nach der Miktion häufig stundenlang krampfartige Schmerzen. Etwas herabgekommener Mann. Harn alkalisch, Eiweiß, Epithelien und rote Blutkörperchen enthaltend. Operiert 4. 4. 95 (Mikulicz). Peritoneum eröffnet. Pfeifenstein. Etagennaht. Tamponade. Keine Fistel. In Heilung nach 16 Tagen entlassen. — Im Jahre 1898: Ein Vierteljahr nach der Operation hatte Patient noch Schmerzen in der Blasengegend beim Stuhl und Urinlassen. Dann beschwerdefrei. Seit einem Vierteljahr erneute Beschwerden. Harngries. Urin alkalisch, trüb, viel Sediment, Eiter, Epithelien, wenig rote Blutkörperchen enthaltend. Peritoneum wird eröffnet, um die hintere Blasenwand zu besichtigen. Wallnußgroßer, harter, spitziger Stein. Etagennaht. Tamponade. Nachher hartnäckige Cystitis. Temperaturen bis 39°. Nach 23 Tagen mit leichter Cystitis entlassen. Operiert 5. 4. 98 (Dr. Henle).

21. Wilhelm Pr., 5¾ Jahre. Arbeiterkind. Seit ¾ Jahren Beschwerden und blutiger Urin. Kräftiger Knabe. Urin trüb, schwach sauer, enthält saures phosphorsaures Na, Tripelphosphate, Eiter und rote Blutkörperchen. Operiert 18. 5. 98 (Henle). Das Peritoneum wird eröffnet und an den fundus vesicae genäht. Haselnußgroßer Phosphatstein. Wunde vollständig geschlossen. Temp. zwischen 38 und 39°. Nach 14 Tagen mit leichter Cystitis entlassen.

22. Josef Sch., 5 Jahre, Maurerssohn. Seit 4 Jahren Urinbeschwerden. Vor 3 Wochen starke Verschlimmerung. Kräftiger Knabe. Starkes Membrum, Ekzema scroti. Mit Röntgen haselnußgroßer Stein festgestellt. Urin sauer, geringes Sediment. Bei Sectio alta am 19. 7. 98 (Mikulicz) Peritoneum nicht eröffnet. Uratstein. Blasennaht. Tampon. 5 Tage nach der Operation werden die Nähte entfernt, da sie durchzuschneiden drohen. Fistel schließt sich nach 20 Tagen. Heilungsdauer 22 Tage.

23. Karl Sch., 15 Jahre, Pferdejunge. Seit 3 Jahren Schmerzen beim Wasserlassen. Öfters blutiger und trüber Urin. Vor ¾ Jahren Abgang eines bohnengroßen Steines. Seit 2 Monaten Incontinentia urinae. Schwächlicher Knabe. Röntgenbild zeigt mehrere Steine. Stinkender Urin, alkalisch, trüb, wenig Eiweiß enthaltend. Bei Sectio alta am 13. 4. 99 (Dr. Henle) Peritoneum nicht eröffnet. Zwei wallnußgroße Uratsteine mit Phosphatmantel. Czerny-Lembertsche Naht. Tampon. Keine Fistel. Nach 22 Tagen mit geschlossener Wunde entlassen.

24. Karl O., 6 Jahre. Seit 1 Jahr Schmerzen beim Wasserlassen und Urindrang. Kräftiger, gut ernährter Junge. Bronchitis. Röntgenbild ergiebt klein wallnußgroßen Stein. Langer Penis. Leicht getrübter Urin, sauer, anorganische Bröckel, Blasenepithelien und Eiterzellen enthaltend. Bei der Sectio alta am 21. 6. 99 (Dr. Lengemann) bleibt das Peritoneum unverletzt. Taubeneigroßer Oxalatstein. Blase vernäht. Tamponade. Nach 7 Tagen Fistel geschlossen. Heilungsdauer 17 Tage.

25. Christiana H., 56 Jahre, Schneidersfrau. Nach der letzten Geburt Blasenscheidenfistel, die operiert wurde. Danach leidlicher Zustand. Seit ¾ Jahren Schmerzen beim Urinlassen, häufig Urinträufeln. Elende Frau. Incontinentia urinae. Urin stark alkalisch, trüb, ½ ‰ Eiweiß enthaltend. Phosphorsaure Ammoniak-Magnesia. Blasenepithelien. Bei der Sectio alta am 19. 1. 1900 d. G. R. Mikulicz Peritoneum eröffnet und mit der Blase vernäht. Kindsfaustgroßer Pfeifenstein. Blasenwand stark verdickt. Mit Catgut vernäht. Kein Fieber. Schmerzen in der Vagina. Fistel zeigt zuerst Tendenz zur Heilung, geht plötzlich auseinander. Kleiner Puls, plötzlicher Exitus. — Sektion: Emphysem der Lungen. Abceß an der vorderen Blasenwand, der mit dem Blaseninnern im Zusammenhange steht. Beide Nieren verkleinert. Hydronephrose.

26. Paul G., 17 Jahre, Buchdruckerlehrling. Seit 1½ Jahren Beschwerden, will aber schon immer blasenleidend gewesen sein. Vor 1½ Jahren blieb ein Stein in der Urethra stecken, der künstlich entfernt wurde. Seit 10 Tagen Urindrang. Urin kommt nur tropfenweise. Mäßig kräftiger junger Mann. Auch in der Urethra werden Steine mit der Sonde konstatiert.

Bei der Sectio alta am 17. 4. 1900 (Dr. Reinbach) wird das Peritoneum eröffnet und mit der Blasenwand vernäht. Gänseeigroßer und mehrere kleine Steine. Die Blase wird in einer Schicht mit Catgut, in der anderen mit Seide vernäht. Keine Fistel. Heilungsdauer 30 Tage.

27. Emanuel M., 47 Jahre, Bergmann. Seit 4 Monaten Schmerzen beim Urinieren und Druckgefühl in der Blase, häufiger Harndrang und Urinträufeln. Kräftiger Mann. Urin jauchig. Symptome von ascendierender Nephritis. Sectio alta am 30. 1. 1900 unter Schleichscher Anästhesie. Peritoneum eröffnet, da es abnorm weit nach unten reicht. Stein im Blasenhalse in einen Divertikel eingekeilt. Schon vor der Operation benommenes Sensorium. Drainage. 1 Tag nach der Operation Exitus in Somnolenz. — Sektion ergiebt hochgradige Veränderungen in Blase und Nieren.

28. Franz R., 6½ Jahre. Vor 5 Jahren fiel Patient mit dem Unterleib aufs Pflaster, so daß er 3 Tage nicht Wasser lassen konnte. Mit der Zeit häufiger Urindrang. Zart gebauter Junge. Urin sauer, enthält Sediment und Eiweiß. Bei der Sectio alta am 20. 6. 1900 (Dr. Henle) wird das Peritoneum eröffnet und vernäht. 3 cm langer, nierenförmiger Stein. Blase mit Lembertschen Nähten geschlossen. Tamponade. Keine Fistel. Temperaturen 8 Tage nach der Operation stets über 38,2, nachher normal. Heilungsdauer 21 Tage.

29. Friedrich L., 42 Jahre, Landwirt. Als Kind von 7 Jahren einmal Harnverhaltung. Während des ganzen Lebens selten auftretende Schmerzen in der Harnröhre. Seit 5 Wochen dauernde Schmerzen. Mäßig kräftiger, sonst gesunder Mann. Urin alkalisch, viel Sediment und Eiweiß enthaltend. Operiert 23. 5. 1900 (Dr. Kausch). Peritoneum eröffnet und quer vernäht. Harter Stein von der Größe einer Billardkugel. Drainage. Nach der Operation starke Schmerzen; es entsteht rechtsseitige Epididymitis, die aber bald zurückgeht. Starke Cystitis. Fistel nach 50 Tagen noch für Sonde durchgängig. Nach 50 Tagen in Heilung entlassen.

30. Alois W., 2½ Jahre. Tuberkulös belastet. Seit 5 Wochen kann Patient nur tropfenweise und unter starken Schmerzen Urin lassen. Schwächlicher, rhachitischer Knabe. Schwach saurer Urin, Eiweiß, Blasenepithelien, reichlich Eiter und rote Blutkörperchen enthaltend. Bei der Sectio alta am 8. 11. 1900 (Dr. Lengemann) Peritoneum nicht eröffnet. 8 kleine Phosphatsteine. Drainage. Tamponade. Nähte schneiden durch. Starker Husten, große Schwäche. 18 Tage nach der Operation exitus. Unregelmäßige, bis 38° steigende Temperaturen. In den letzten 4 Tagen normale. — Sektion: Magendarmkatarrh, Nephritis. Leichte Hydronephrose. Harnsaure Concremente im Nierenbecken. Sonst negativer Befund.

31. Heinrich M., 13 J., Schulknabe. Seit 1½ Jahren Beschwerden, Verschlimmerung seit 6 Monaten. Sonst gesunder Knabe. Urin sauer, Albumen. Mit Röntgen taubeneigroßer Stein festgestellt. Sectio alta 10. 10 1900 (Dr. Anschütz). Catgutnaht in 2 Etagen. Hautwunde bis auf eine untere Drainagewunde geschlossen. Dauerkatheter. Heilung per primam. Patient steht nach 12 Tagen auf.

B. Privatklinik.

32. B., 50 Jahre, Kaufmann. Vor einem Jahre wurde dem Patienten ein Blasentumor durch sectio alta entfernt, nach welcher eine Fistel zurückblieb, die noch besteht. Es stellten sich bald Steinbeschwerden ein. Schwächlicher, heruntergekommener Mann mit Cystitis. Sectio alta 25. 10. 92. Es werden 2 Phosphatsteine entfernt. Während der Operation tritt eine Dünndarmschlinge hervor. Sie wird nach Desinfektion reponiert. Blasenwunde nur teilweise geschlossen und drainiert. Nach der Operation Symptome peritonealer Reizung und Bronchitis. Temperaturen bis 39. Nekrose des praevesicalen Gewebes, die sich im Verlaufe abstößt. Nach 25 Tagen kommt zum ersten Male Urin spontan aus der Urethra. Entlassung nach $1\frac{1}{2}$ Monaten mit federkielstarker Fistel.

33. R., 71 Jahre, Rittergutsbesitzer. Seit 2 Jahren Steinbeschwerden. Dekrepider Mann mit linksseitigem Leistenbruche. Im trüben Urin Eiweiß und phosphorsaure Ammoniak-Magnesia. Sectio alta 20. 5. 93. Dabei entleert sich aus der Blase eitriger Urin. 2 Phosphatsteine von gleicher Größe: $6 : 3\frac{1}{2} : 2$, welche zusammen 75 gr wiegen. Blase bis auf einen oberen Winkel genäht, wo das Drainrohr eingelegt wird. Narkose oft unterbrochen, jedoch ohne bedrohlichen Zwischenfall. Kein Fieber. Urin fließt durch das Drain ab. Nach 6 Tagen starke Bronchitis. Urin wird trüber. Hohe Temperaturen. Nach 10 Tagen Exitus. Sektion verweigert.

34. Br., 60 Jahre, Kaufmann. Seit vielen Jahren Urinbeschwerden. Vor 4 Jahren einmal blutiger Urin. Mäßig kräftiger, sonst gesunder Mann. Urin trüb, sauer. In der Blase wird ein kleiner Stein mit der Sonde festgestellt, der sich bei der Litholapaxie nicht auffinden läßt, daher sectio alta, bei der ein kirschgroßer, runder Phosphatstein extrahiert wird. Blasennaht in 2 Etagen. Patient uriniert vom ersten Tage an spontan.

Litholapaxie.

(32 Fälle, kein Todesfall.)

A. Klinik.

1. Peter Br., 18 Jahre, Musiker. Seit einem Jahre Schmerzen beim Urinieren, seit einem halben Jahre mangelhafte Entleerung. Urin alkalisch, enthält mäßig Albumen. Cystitis durch Salol und Borsäurespülungen in acht Tagen gehoben. Operiert 8. 1. 92. Ziemlich großer Stein. Nach der Operation 4 Tage lang Temp. über 38,3. Heilungsdauer 11 Tage.

2. Lewin C., 58 Jahre, Lehrer. Seit 4 Jahren trüber, etwas blutiger Urin. In letzter Zeit häufiger Harndrang und Schmerzen beim Gehen. Kräftiger, sonst gesunder Mann. Urin sauer, enthält Eiweiß, wenig Epithelien und Leukocyten. Operiert 9. 5. 92. $2\frac{1}{2}$ cm langer Uratstein. Nach der Operation Injektion von Jodoformglycerin. Nach der Operation 39,7°. Heilungsdauer 8 Tage.

3. Joachim T., 68 Jahre. Seit 10 Monaten Harnbeschwerden. Kräftiger Mann. Systolisches Geräusch an der Herzspitze. Urin sauer, trüb, Eiweiß und Blasenepithelien enthaltend. Bei der Litholapaxie am 2. 7. 92 (Mikulicz)

wird ein Uratstein von 2½ cm Durchmesser zerkleinert. Die Operation unter Lokalanästhesie. Schmerzen dabei mäßig. In den nächsten Tagen Abgang von Concrementen. Heilungsdauer 7 Tage.

4. B., 63 Jahre, Werkführer. Vor 3 Jahren Sectio alta, nach welcher er nach 12 Tagen geheilt entlassen wurde. Bald neue Beschwerden und Abgang von Harngries. Kräftiger Mann mit Bronchitis. Urin schwach sauer, klar, eiweißfrei. Operation 6. 10. 92. Uratstein. Heilungsdauer 5 Tage.

5. Franz H., 50 Jahre, Arbeiter. Seit 18 Jahren Beschwerden und Abgang von Harngries. Hagerer Mann. Urin alkalisch, eiweißfrei. Operation 7. 10. 92 (v. Mikulicz). Phosphatstein von 3 cm Durchmesser zertrümmert. Nach der Operation Harn bluthaltig. Heilungsdauer 11 Tage.

6. Schaja O., 54 Jahre, Handelsmann. Seit 20 Jahren starker Harndrang. Seit 4 Jahren Schmerzen in der Nierengegend. Nach einer Wagenfahrt stark blutiger Urin. Sonst gesunder Mann. Litholapaxie (Mikulicz) am 1. 6. 94. Heilungsdauer 3 Tage.

7. Alexander Z. Seit mehreren Jahren Nephrolithiasis, seit ½ Jahr Cystitis. Kräftiger, sonst gesunder Mann. Urin alkalisch, Eiter, Blasenepithelien und rote Blutkörperchen enthaltend. Spuren von Eiweiß. Litholapaxie ohne Narkose am 21. 6. 96 (Mikulicz). Heilungsdauer 10 Tage.

8. Heinrich N., 79 Jahre, Tischler. Seit 2 Jahren Schmerzen beim Urinlassen. Seit ¼ Jahr trüber Urin. Arteriosklerose, Emphysem. Urin schwach sauer, trüb, Eiter und Blasenepithelien enthaltend. Nach der Cystoskopie Schüttelfröste und Temperaturen über 39°. Lithotripsie in Narkose am 19. 2. 97. Etwas blutiger Urin. Heilungsdauer 6 Tage.

9. Karl L., 60 Jahre, Haushofmeister. Früher einmal Blasenkatarrh. Das Leiden besteht seit 2½ Jahren. Seit 1½ Jahren geht Harngries ab. Kräftiger, sonst gesunder Mann. Harn neutral, wenig Blut und Eiweiß enthaltend. Hyaline Cylinder. Vergeblicher Versuch der Lithotripsie unter Kokainanästhesie am 29. 3. 97 (Mikulicz). Nachher in Chloroformnarkose. Nach 12 Tagen geheilt entlassen.

10. Gustav K., 62 Jahre, Gastwirt. Seit 13 Jahren Beschwerden. In letzter Zeit alle 4 Wochen Blutung und trüber Urin. Kräftiger Mann. Urin alkalisch, trüb. Kein Eiweiß. Es wird am 27. 8. 97 (Dr. Henle) Gries und ein bohnengroßer Stein entleert. Beträchtliche Blutung. Nach 3 Tagen außer Bett. Heilungsdauer 5 Tage.

11. Anna Gr., 28 Jahre, Dienstmädchen. Beginn des Leidens vor 3 Jahren. Abgang von Harngries. Vor 2 Jahren Entfernung eines Steines per urethram. Besserung nur kurze Zeit. Schwächliche Patientin. Urin alkalisch, trüb, ½ ‰ Eiweiß. Röntgenbild ergiebt einen apfelgroßen Stein. Operiert 24. 2. 98 (Mikulicz). Nach der Operation hartnäckige Cystitis. Unregelmäßige Temperaturen bis 39°. Heilungsdauer 24 Tage.

12. Pauline N., 20 Jahre, Eigentümersfrau. Seit der Schulzeit Beschwerden. Exacerbation nach der Entbindung vor einem Vierteljahr. Kräftige, sonst gesunde Frau. Urin trüb, enthält Trippelphosphate, saueres phosphorsaures Natrium und Albumen. Dilatation der Urethra mit dem Hegarschen Dilatator. Litholapaxie am 8. 6. 98 (Mikulicz). Der Kern aus

Uraten wird ganz herausbefördert, der Mantel aus Phosphaten ist zertrümmert. Blutiger Urin. Jodoformglycerininjektion. Fieber bis 40°. 4 Tage nach der Operation Temperatur normal. Heilungsdauer 8 Tage.

13. Robert A., 57 Jahre, Schuhmachermeister. Vor 2½ Jahren Bottinische Operation. Vor einem Vierteljahr heftige Schmerzen beim Wasserlassen. Starker Mann. Urin alkalisch, trüb, Eiter und 0,8 ‰ Eiweiß enthaltend. Nach der Lithotripsie am 25. 11. 98 (Mikulicz) blutiger Urin. Heilungsdauer 10 Tage. Der Stein ist möglicherweise um ein Stück Schleimhaut entstanden, das bei der Bottinischen Operation abgerissen wurde.

14. Gustav A., 57 Jahre, Brennereiverwalter. Beginn des Leidens vor 3 Jahren. In den ersten 2 Jahren dumpfe, anfallsweise auftretende Schmerzen in der Unterleibsgegend. Seit einem Jahre Harndrang und Schmerzen beim Urinieren. Einmal Abgang eines kleinen Steines. Kräftiger Mann. Urin schwach sauer, enthält harnsaures Na. Im Bodensatz kleine Steinchen. Nach der Litholapaxie am 4. 5. 99 (Mikulicz) blutiger Urin. 3 Tage nach der Operation steht Patient auf. Heilungsdauer 7 Tage.

15. Kusek H., 67 Jahre, Handelsmann. Seit 2 Jahren Schmerzen beim Urinieren. Seit einem halben Jahre Harndrang und trüber Urin. Kräftiger Mann. Leichte Bronchitis. Urin trüb, leicht sauer, enthält ¼ ‰ Albumen, reichliche Leukocythen, wenig Blasenepithelien. Mit Röntgen kirschgroßer Stein festgestellt. Operiert 19. 2. 1900 (Mikulicz). Chloroformnarkose. Orif. ext. erweitert zur Einführung des Evacuators. Starke Blutung. 3 Tage nach der Operation steht Patient auf. Heilungsdauer 8 Tage.

16. Karl Fl., 42 Jahre, Schlosser. Vor 14 Jahren Tripper. Seit 7 Monaten häufiger Urindrang und Schmerzen beim Urinieren. Kräftiger, sonst gesunder Mann. Urin stark alkalisch, ½ ‰ Eiweiß. Röntgen ergiebt nichts deutliches. Chloroformnarkose. Starke Blutung. Heilungsdauer 5 Tage. Operiert 3. 8. 1900 (Dr. Henle).

17. Robert O., 60 Jahre, Polizeikommissar. 1894. Vor 7 Jahren zum ersten Male Abgang von Steinen. Vor 4 Jahren leichter Diabetes und zum ersten Male blutiger Urin. In letzter Zeit starke Steinbeschwerden. Kräftiger Mann. Im Urin Zucker und Eiweiß; starke Cystitis. Litholapaxie am 25. 1. 94 durch G.-R. von Mikulicz von 45 Min. Dauer. Starke Blutung. Nach 5 Tagen geheilt entlassen. 2 Tage später erscheint Patient wieder mit starker Haematurie. Es lassen sich aber keine Konkremente nachweisen. Ergotininjektionen. Nach 14 Tagen Entlassung.

1899. In den folgenden 2 Jahren ging je ein Stein ab, dann nicht mehr. Seit einigen Monaten erneute Steinbeschwerden. Starke Cystitis und Nephritis. Zucker 0,7 ‰. Litholapaxie 9. 5. 99 durch G.-R. v. Mikulicz. 3,8 cm dicker Stein. Nach 12 Tagen Entlassung mit klarem Urin.

1900. Patient kommt mit Tabes, Diabetes, Myocarditis und starker Cystitis in die Klinik. Ein Stein kann nicht festgestellt werden. Exitus. Sektion verweigert.

B. Privatklinik.

18. Gl., Kaufmann, 46 Jahre. Steinbeschwerden seit 2—3 Jahren. Vor 3/4 Jahren Abgang von Steingries. Urin sauer, kein Albumen. Lithotripsie ohne Zwischenfall. 7 Tage lang blutiger Urin. Nach 8 Tagen geheilt entlassen.

19. H., 60 Jahre, Kaufmann. Seit mehreren Jahren Urinbeschwerden. In den letzten Monaten trüber Urin. Kräftiger Mann mit Emphysem. Im Urin Sediment von Ammoniak-Magnesia, sonst normal. Litholapaxie 11. 5. 91. Uratstein. 3 Tage lang spontaner Abgang des blutigen Urins. Nach 6 Tagen geheilt entlassen.

20. M., 64 Jahre, Hausbesitzer. Seit 2 Jahren typische Steinbeschwerden. Kräftiger Mann mit Hämorrhoidalknoten. Urin sauer, trüb, ohne Eiweiß, wenige weiße und rote Blutkörperchen enthaltend. Litholapaxie 22. 5. 91. Sehr harter Oxalatstein mit Uratmantel von 35 mm Durchmesser. Nach 2 Tagen Temperatursteigerungen, blutiger Urin und Abgang von Konkrementen. Symptome peritonealer Reizung. Nach weiteren 3 Tagen Abnahme des Fiebers und der peritonitischen Symptome. Klarer Urin. Nach 10 Tagen geheilt entlassen.

21. K., 49 Jahre, Gutsbesitzer. Vor 12 Jahren Nierenkoliken und Abgang von Steinen im Urin. Kuren in Karlsbad und Wildungen von gutem Erfolge. Vor 7 Jahren leichter Diabetes mellitus, der nach einiger Zeit zurückging. Vor 7 Monaten Blut im Urin. Kräftiger, sonst gesunder Mann. Leichte Cystitis, kein Eiweiß, kein Zucker. Mit dem Katheter 1—2 kleine Steine festgestellt. Litholapaxie 9. 2. 92. Keine Blutung. Nach 8 Tagen geheilt entlassen.

22. Chrz., 60 Jahre, Gutsbesitzer. Seit 10 Jahren typische Steinbeschwerden, die sich in den letzten 2 Jahren verschlimmerten. Arteriosklerose. Im Urin Uratsediment, kein Eiweiß, kein Zucker. Litholapaxie 21. 10. 95. 15 mm großer Stein. Blutiger Urin. Nach 2 Tagen Harnverhaltung, so daß 6 Tage lang Katheterismus notwendig ist. Spülungen mit Arg. nitr. 1 : 100. Nach 18 Tagen mit klarem Urin entlassen. Am 5. 7. 97 wird festgestellt, daß kein Recidiv vorhanden ist.

23. W., 62 Jahre, Kaufmann. Seit einigen Jahren typische Steinbeschwerden. Nie blutiger Urin. Sonst gesunder Mann. Im Harn Uratsediment. Litholapaxie 5. 7. 95. Harter Stein von 23 mm Durchmesser. Urin ohne Blut spontan entleert. Nach 7 Tagen geheilt entlassen.

24. R., 68 Jahre, Kaufmann. Vor 12 Jahren Abgang von Steinen im Urin. Karlsbader Kuren brachten Besserung. Seit vielen Jahren trüber Urin, in letzter Zeit blutig. Schlecht genährter schwächlicher Mann mit ausgedehnter Spitzeninfiltration und Mitralinsufficienz. Litholapaxie 26. 10. 95. 16 mm starker Uratstein. Blut im Urin. Nach 5 Tagen geheilt entlassen.

25. R., 53 Jahre, Kaufmann. Seit Jahren Steinbeschwerden und Gichtanfälle. Nie Blut im Urin. Sonst gesunder Mann. Urin klar, sauer, ohne Eiweiß. Litholapaxie 15. 5. 95. Harter Uratstein. Am ersten Tage unwill-

kürlicher Abgang blutigen Urins. Nachher Urin normal. Nach 3 Tagen geheilt entlassen.

26. R., 51 Jahre, Gerber. Seit 8 Wochen Steinbeschwerden. Gesunder kräftiger Mann. Urin sauer, klar. Litholapaxie 18. 5. 95. Weicher Uratstein. In den ersten Tagen wird der blutige Urin durch Katheter entleert. Nach 10 Tagen geheilt entlassen.

27. G., 49 Jahre, Kaufmann. Steinbeschwerden seit 10 Jahren. Gesunder kräftiger Mann. Im alkal. Harn wenig Schleim. Litholapaxie 16. 10. 95. 10 mm starker Uratstein. Leicht blutiger Urin spontan. Nach 2 Tagen mit klarem Urin entlassen.

28. M., 54 Jahre, Kaufmann. Vor 18 Jahren Lues. Seit 3/4 Jahren Steinbeschwerden. Karlsbader Kur brachte Besserung. Cystoskopisch negativer Befund. Mit der Steinsonde Konkrement feststellbar. Klarer Urin. 27. 11. 96 Litholapaxie, 23 mm starker Uratstein. Wenig Blut im Urin, heftiger Harndrang. Leichte Cystitis. Nach 11 Tagen geheilt entlassen.

29. P., 58 Jahre, Kaufmann. Seit 4 Monaten Steinbeschwerden. Schwächlicher Mann. Urin sauer, klar. Unter Kokaïnanaesthesie am 7. 7. 97. Litholapaxie. 7 mm starker, harter Uratstein von Dattelkernform. 3 Tage lang Fieber und blutiger Urin. Nach 8 Tagen mit leichter Cystitis entlassen.

30. Sch., 45 Jahre, Kaufmann. Vor 2 Jahren Steinbeschwerden. Vor 3 Monaten sectio alta, wonach eine Fistel zurückblieb, durch die jetzt noch Urin träufelt. Erneuter Abgang von Steinen. Durch die Fistel wird ein Konkrement festgestellt. Urin trüb, alkalisch, enthält Spuren von Eiweiß. Litholapaxie 17. 6. 97 zugleich Anfrischung und Vernähung der Fistelränder. Stein von 15 mm Durchmesser. Blutiger Urin sickert durch die Fistel. Erst nach 7 Tagen normale Urinentleerung. Nach 13 Tagen mit heilender Fistel entlassen. Der Kranke bleibt unter Kontrolle. Die Fistel ist nach 28 Tagen geschlossen.

31. L., 72 Jahre, Kaufmann. Vor 4 Jahren Lithotripsie, doch stellte sich nach 1 1/2 Jahren erneute Steinbeschwerden ein. Leidlich genährter Mann mit Bronchitis, Emphysem und ausgedehnter Arteriosklerose. Im Urin 5% Zucker. Urin alkalisch, klar, Spuren von Eiweiß enthaltend. Litholapaxie 10. 7. 98 unter Kokaïnanaesthesie. Weicher Uratstein von 45 mm Durchmesser. Nach 2 Tagen ohne Beschwerden entlassen. Bei der Vorstellung nach 4 Monaten ist Patient ganz beschwerdefrei.

32. Sch., 74 Jahre, Amtsgerichtsrat. Seit 16 Jahren öfters Abgang von Harngries bis zur Größe einer kleinen Sauerkirsche. In letzter Zeit Abgang von vielen Steinchen. Unwillkürlicher Urinabgang in Tropfen. 2 mal Blut im Urin. Gut genährter Mann mit ausgedehntem Emphysem, pleuritischer Schwarte, starker Bronchitis und Arteriosklerose. Klarer Urin mit Uratkristallen. Litholapaxie 12. 7. 1900 unter Kokaïnanaesthesie. Uratstein von 23 mm Durchmesser. Abends 39,2 Temp. Nachher normal. Nach 10 Tagen mit fast klarem Urin entlassen.

Fremdkörper.

(21 Fälle mit 2 Todesfällen.)

1. Karl Sch., 55 Jahre, Arbeiter. Vor 14 Jahren Entfernung eines Steines durch Sectio perinealis. Seit 3 Jahren Schmerzen beim Urinieren, starker Harndrang, in letzter Zeit Incontinenz. Seit 2 Jahren stechende Schmerzen in der Nierengegend. Ziemlich kräftiger Mann. Urin trüb, alkalisch, viel Albumen. Per rectum Vergrößerung der Prostata konstatierbar. Metallkatheter schwer einzuführen. Linke Niere etwas druckempfindlich. Blase kann nur wenig Flüssigkeit halten. In Steißrückenlage pars nuda urethrae eröffnet. Weicher Stein aus Tripelphospaten, die sich um eine Papierrolle gebildet haben. (Fig. 1 u. 1a.) Drainage. Patient reißt sich bei benommenem Sensorium das Drain heraus. Keine Temperatursteigerungen. Nach 13 Tagen exitus. — Sektion: Nephritis diffusa interstitialis lateris dextr. cum hyperplasia compens. et cicatricib. veterib. — Atrophia totalis ren. sin. cum pyonephr. vetere et paranephritide indurativa. Dilatatio magna urethris sin. Cystitis chronica partim haemorrhagica. Emphysema pulmonum. Induratio circumscripta apic. pulm. dextr. Dilatatio cordis.

2. Paul K., 20 Jahre, Arbeiter. Vor 23 Tagen steckte sich Patient „aus Unsinn" ein Wachslicht in die Harnröhre. Die Extraktion gelang nicht. Es stellte sich starke Cystitis mit hohen Temperaturen ein. Schmächtiger anämischer Mensch. Urin alkalisch, viel Sediment. Tripelphosphate. In Narkose Lithotripsie. Das Licht entgleitet den Branchen des Lithotriptors. Daher Sectio alta am 18. 2. 92 (Mikulicz). Peritoneum eröffnet und vernäht. Es wird ein Wachslicht von Bleistiftdicke entfernt. (Fig. 2.) Blasennaht. Tamponade. Fistel nach 18 Tagen geschlossen. Heilungsdauer 21 Tage.

3. Robert Kl., 28 Jahre, Landwirt. Patient litt an Tripper, den er mit einem Anthrophor behandelte. Ein solcher brach vor 8 Tagen ab, und das zurückgebliebene Stück schlüpfte weiter in die Urethra. Katheter läßt sich nur bis zur pars membranacea einführen. Vergebliche Versuche, den Fremdkörper per vias naturales zu extrahieren. Daher Urethrotomia externa am 22. 1. 95 (Mikulicz). Es wird ein 12 cm langer, 3 mm starker Anthrophor extrahiert, der zum größten Teile in der Blase war. Sekundärnaht. Nach 30 Tagen mit geschlossener Fistel entlassen. Gonorrhoe besteht weiter.

4. Janusz Z. Seit längerer Zeit Tripper, in letzter Zeit Striktur, die ein Schäfer mit einem Bleistifte behandeln wollte. Dieser brach ab, und es blieb ein circa 10 cm langes Stück in der Harnröhre stecken. Trüber Urin, etwas Eiweiß. Sonde stößt in der pars membranacea auf Widerstand. Urethrotomia externa am 5. 2. 95 (Dr. Henle). Extraktion des Bleistiftes. (Fig. 3.) Nach 19 Tagen Fistel geschlossen.

5. Franz G., 64 Jahre, Kuhhirt. Seit 5 Wochen angeblich spontan Schmerzen in der Harnröhre. Beim Urinieren ebenfalls Schmerzen. In der letzten Woche trüber Urin. Mäßig kräftiger, alter Mann mit Emphysem. Im Urin Eiweiß. Mit dem Katheter wird am orift. int. ein rauher Widerstand konstatiert, offenbar von einem inkrustierten Fremdkörper herrührend. Mit

der Zange gelingt es, nur Stücke von dem Fremdkörper abzureißen. Per Boutonniére am 12. 2. 96 (Dr. Henle) wird nun eine inkrustierte Kornähre entfernt. (Fig. 4.) Nebenhodenentzündung. Fieber bis 39°. Permanentes Bad. Exstirpation des völlig vereiterten Hodens. Heilungsdauer 44 Tage.

6. Protogen L., 32 Jahre, Techniker. Will schon längere Zeit Steinabgang bemerkt haben. Vor einem Jahre versuchte er, einen Stein mit Hilfe einer Glasröhre von einem Thermometer in die Blase zurückzustoßen. Dabei brach der Stab ab und glitt in die Blase. Patient war beschwerdefrei. Erst in letzter Zeit starke Schmerzen und trüber Urin. Urin alkalisch. Cystoskopisch der Glasstab zu sehen. Sectio alta am 12. 3. 67 (Dr. Henle). Der Glasstab ist 8 cm lang. (Fig. 5.) Naht. Tamponade. Fistel nach 21 Tagen geschlossen. Oedem des Penis. Heilungsdauer 34 Tage.

7. Michael Wr., 72 Jahre, Arbeiter. Seit einem Jahre Urinbeschwerden, spontaner Urinabgang unmöglich. Selbstkatheterismus mittels Nélaton. Dabei brach ein 10 cm langes Stück ab. Seit der Zeit geht viel Sand ab. Magerer Mann mit Bronchitis. Mittels Lithotripsie am 20. 8. 96 (Dr. Henle) und Evacuator werden Konkremente entleert. Die Extraktion des Nélaton mit Fremdkörperzange gelingt nicht. Daher Sectio alta. Ein 4 cm langer Nélaton extrahiert. (Fig. 6.) Naht. Tamponade. Es sickert Urin durch; die Fistel nach 27 Tagen geschlossen. Patient wird geheilt entlassen.

8. Heinrich Kl. Vor 3 Jahren steckte Patient sich einen 4 Zoll langen Wachsstock in die Harnröhre, um zu onanieren. Er zog ihn dann wieder heraus, wußte aber nicht, ob etwas zurückgeblieben sei. Diese Prozedur nahm er dreimal vor. Kurz vor der Aufnahme hatte Patient starke Beschwerden beim Wasserlassen, weswegen er sich ein Rohr aus Weißblech in die Harnröhre führte; dieses entglitt ihm. Ein Arzt riet ihm, die Klinik aufzusuchen. Urin trüb, alkalisch, enthält Spuren von Albumen. Sectio alta 10. 8. 99 (Dr. Henle). Naht. Tamponade des unteren Wundwinkels. Keine Fistel. Heilungsdauer 19 Tage. Bei der Operation wurde ein Stück Wachslicht und eine Nadelbüchse entfernt. (Fig. 7 u. 7a.)

9. Katharina M., 16 Jahre. Beschwerden seit $1^1/_2$ Jahren. In letzter Zeit unfreiwilliger Urinabgang. Schwächliches elendes Mädchen. Prolapsus recti. Durch den Katheter wird ein großer Stein konstatiert. Wenig, aber übelriechender Urin. Sectio alta ohne Eröffnung des Peritoneums. Blase enthält fast reinen Eiter. Operiert 28. 8. 97 (Henle). Sehr großer bröcklicher Stein um eine Haarnadel. Etagennaht. $2^1/_2$ Tage nach der Operation exitus unter Erscheinungen von Herzschwäche. Urin nach der Operation rein eitrig. Sektion verweigert. (Fig. 8.)

10. Heinrich Sch., 54 Jahre, Schiffer. Seit $^3/_4$ Jahren Schmerzen beim Urinieren und Blutabgang. Urinlassen nur in Seitenlage möglich. Stinkender Urin. Mit dem Katheter stößt man im Blasenhalse auf einen Fremdkörper. Mit dem Lithotriptor wird am 17. 1. 99 durch G.-R. Mikulicz ein inkrustiertes Drainrohr von 8 cm Länge aus der Harnröhre gezogen, das von einer Kindersaugflasche stammt. (Fig. 9.) Angeblich hätten starke Blutungen die Harnröhre verlegt. Zu deren Beseitigung habe Patient ein

Gummirohr eingeführt. Nachträglich wird cystoskopisch ein Decubitalgeschwür festgestellt. Nach 11 Tagen geheilt entlassen.

11. Fritz Schl., 23 Jahre, Schiffer. Vor 1 Monat steckte sich Patient einen fingerlangen Bleidraht von Bleistiftdicke in die Harnröhre. Seit 2 Wochen eitriger Ausfluß. Kräftiger Mann. Das vordere Ende des Fremdkörpers befindet sich 2 cm vor der Peniswurzel. Urin trüb. Unter Kokaïnanaesthesie gelingt die Extraktion am 10. 3. 99 mit dem Alligator nicht, erst mit der Kornzange. Es wird ein dicker, 5 cm langer Bleistab extrahiert. (Fig. 10.) Inkrustationen. Jodoformglycerininjektion. Nach 2 Tagen entlassen.

12. Eduard J., 67 Jahre, Kürschner. Patient will öfters Harnverhaltungen gehabt haben. Vor 3 Tagen katheterisierte er sich im Dunkeln. Nächsten Morgen bemerkte er, daß an dem Nélaton die Spitze fehlte. Prostatahypertrophie. Urin sauer, leicht getrübt. Alligator ohne Erfolg. Mit dem Lithotriptor wird am 16. 2. 1900 von Dr. Henle das $2^1/_2$ cm lange Stück extrahiert, nachdem es vorher cystoskopisch festgestellt war. Blutiger Urin. Heilungsdauer 10 Tage.

13. Ludwig J., 36 Jahre, Stellenbesitzer. Patient hatte Ausfluß aus der Harnröhre und machte Injektionen. Dazu steckte er ein Stück Kork in die Harnröhre. Vor 6 Wochen blieb dieser einmal stecken. Kräftiger Mann. Im Urin Eiweiß und Eiter. Cystoskopisch ein Fremdkörper feststellbar. Mit dem Alligator wird ein weicher Körper stückweise extrahiert, der aber kein Kork ist. Nach 4 Tagen auf Wunsch entlassen. — 2 Monate später: Cystoskopie: Feststellung eines haselnußgroßen Steines, der mit dem Lithotriptor zerquetscht wird. Ein Fremdkörper ist mit dem Lithotriptor und Alligator nicht zu fassen. Daher sofort sectio alta (30. 11. 1900 Dr. Henle), Korkstücke von zusammen $1^1/_2$ cm Länge und $^1/_2$ cm Dicke (Fig. 11). Derselbe war nicht zu fassen gewesen, da er, von den schweren Inkrustationen befreit, nach oben geschwommen war. Nach 22 Tagen geheilt entlassen.

14. Agnes G., 28 Jahre, Verkäuferin. 1891. Vor einem Jahre ist der Patientin angeblich eine Haarnadel beim Setzen auf einen Stuhl in die Blase gedrungen. Seit 1 Monat kommt Urin tropfenweise. Starke Cystitis. In Narkose wird die Urethra gespalten und mit dem Finger der Sitz der inkrustierten Nadel festgestellt und diese mit der Kronzange extrahiert. Mit dem Steinlöffel wird dann noch ein markstückgroßer Stein entfernt. Inzisionswunde wird vernäht. Doch schneiden die Nähte durch. Daher nach 1 Monat Anfrischung und erneute Vernähung. Inkontinenz hört auf. Gesamtheilung 2 Monate. — 1893. Ein halbes Jahr war Patientin beschwerdefrei, dann erneute Steinbeschwerden. Cystitis. Abgang von bis bohnengroßen Steinchen. Mit dem Cystoskop und digital werden rechts unten in der Blase inkrustierte Exkreszenzen konstatiert. Starke Haematurieen. Sectio alta 11. 1. 93 (Mikulicz). Eröffnung des Peritoneums und Vernähung desselben am oberen Teile der Blase, die weit nach oben inzidiert wird. Es werden 3 Ulcera in der Blase konstatiert, die kauterisiert werden.

Außerdem wurden poliklinisch entfernt folgende Fremdkörper, über die sich nur kurze Angaben vorfinden:

15. Ein Stück einer hölzernen Tabakspfeife aus der Urethra eines 21jährigen Mannes (Fig. 12) Extraktion mit der Kornzange.

16. Eine Haarnadel aus einer weiblichen Blase. (Fig. 13.)

17. Dasselbe. (Fig. 14.)

18. Eine Haar- und eine Sicherheitsnadel aus der Blase eines 28jährigen Dienstmädchens. (Fig. 15.) Alle 3 per vias naturales nach Dilatation der Harnröhre.

19. Ein filiformes Bougie, das sich aus der Fassung gelöst hatte. Dasselbe konnte mit dem Alligator per vias naturales entfernt werden. (Fig. 16.)

20. Ein Occlusivpessar, welches sich eine 46jährige Hebamme irrtümlicher Weise in die Blase anstatt in die Vagina eingeführt hatte. (Fig. 17.) Die Extraktion gelang nach Erweiterung der Urethra.

21. Ein kleines, von einem Stein umgebenes Katheterstück (Fig. 18) wurde nach Lithotripsie mit dem Lithotriptor entfernt.

Es kamen im ganzen während des letzten Dezennium zur Operation:

A. Steinbildung: 76 Fälle.

10mal sectio mediana mit keinem Todesfall = 0%,
34mal sectio alta mit 4 Todesfällen = 12%,
32mal Litholapaxie mit keinem Todesfall = 0%.

B. Fremdkörper: 21 Fälle.

4mal Urethrotomia externa 1 Todesfall,
6mal sectio alta 1 Todesfall,
3mal Lithotripsie kein Todesfall,
4mal Extraktion mit der Kornzange nach Dilatation der weiblichen Harnröhre,
1mal Spaltung der weiblichen Urethra und Extraktion d. Frk.,
1mal Extraktion mit dem Alligator,
2mal Extraktion mit der Kornzange. (Diese Fälle gehören, genau genommen, nicht hierher, da es sich um Fremdkörper in der Urethra handelt.)

Insgesamt 97 Operationen mit 7 Todesfällen = 7,7% Mortalität.

Das Durchschnittsalter der Erwachsenen betrug in der Königl. Klinik 49,8 Jahre, in der Privatklinik 59 Jahre.

Unter den 77 Fällen von Blasensteinen waren 4 Frauen und 73 Männer, 21 jugendliche Personen bis zum 18. Lebensjahre und 56 Erwachsene. Was die 21 jugendlichen Patienten

anbelangt, so wurde 1mal die sectio mediana, die übrigen 20mal die sectio alta ausgeführt. Die Litholapaxie wurde nur bei Erwachsenen vorgenommen.

Zur Feststellung der Dauerresultate wurden an sämtliche Patienten der Königl. Klinik Rundschreiben verschickt, von denen im ganzen 34 Antworten einliefen. Die Ergebnisse der Anfragen werden bei Besprechung der einzelnen Operationsmethoden erwähnt.

Die sectio mediana wurde an 10 Kranken vorgenommen, und zwar 7 in der Königl. und 3 in der Privatklinik. Der Wundverlauf war vielfach durch interkurrente Krankheiten kompliziert, auch blieben mehrfach Fisteln zurück, so daß die Angabe einer durchschnittlichen Behandlungszeit wenig Wert hat.

Bei Fall No. 3[1]) wurde Patient nach 25 Tagen mit zwei Fisteln entlassen. Nach 4 Monaten hat sich eine Striktur entwickelt und die Fisteln bestehen immer noch. Wie P. jetzt schreibt, hat er noch immer unter der Fistel zu leiden; aller Urin geht durch sie ab.

Bei Fall 4 und 6 wurde die Sekundärnaht mit bestem Erfolge ausgeführt. Fall 4 ist jetzt vollkommen beschwerdefrei.

Fall 5 klagt über trüben Urin, den er alle halbe Stunden lassen muß. Während des oft unterbrochenen Schlafes geht Urin spontan ab.

Bei Fall 7 wurde eine Urethro-Vaginalfistel angelegt, die jetzt noch besteht.

Fall 8, wo ein schon nach 5 Monaten eingetretenes Recidiv operiert wurde, hatte lange unter der Fistel zu leiden. Nach 3 Monaten ist wieder ein Stein vorhanden, der diesmal mit dem Lithotriptor entfernt wurde.

Fall 9 und 10 waren beide durch Pneumonie und Psychose kompliziert. Die Fistel zeigte wenig Tendenz zur Schließung.

Die Resultate der sectio mediana sind demnach keine glänzenden zu nennen. Wenn diese Methode auch, was Mortalität anbetrifft (0%) die besten Resultate aufzuweisen hat, so zeigen doch die Fälle, wo die Fistel bestehen blieb, zur

[1]) Die Nummern beziehen sich auf die Krankengeschichten unter „Sectio mediana".

Genüge, wie verhängnisvoll die Folgen dieser Operationsmethode sein können. Überhaupt sind das Zurückbleiben einer Fistel, die Gefahr des Verlustes der Zeugungsfähigkeit (1 mal trat Epididymitis, 1 mal Cavernitis auf), schlechte Übersichtlichkeit beim Operieren (bei Fall 8 sind die kurz aufeinander folgenden Recidive wohl darauf zurückzuführen), das Auftreten von Strikturen (Fall 3) Nachteile, die der Operation an und für sich zur Last fallen, abgesehen davon, daß sie bei fetten Personen und bei bestehenden Hämorrhoiden außerordentlich erschwert und bei großen Steinen manchmal unmöglich ist.

Die sectio mediana hatte ihre Berechtigung, als die Eröffnung des Peritoneums mit großen Gefahren verknüpft war; heute, wo dieser Punkt fortfällt, ist der sectio alta der Vorzug zu geben. Deshalb wird in der Breslauer Klinik schon seit Jahren der Perinealschnitt nicht mehr angewandt; nur bei Steinen oder Fremdkörpern, die am Blasenhalse oder am Anfange der Urethra eingekeilt sind, ist auch heute die sectio mediana bezw. Urethrotomia externa nicht zu umgehen. Dies fand bei Fall 3, 5, 6 statt, während bei 2 und 10 eine Striktur vorlag.

Löwinsohn[1]) erwähnt außer anderen Indikationen für die sectio mediana noch Entzündung des Cavum Retzii. In solchen Fällen ist es wohl gerade vorteilhafter, die sectio alta zu machen, da man so den entzündlichen Herd besser angreifen kann.

Die sectio alta wurde bei 34 Personen ausgeführt, darunter 1 Frau, die übrigen waren männlichen Geschlechts. 19 waren Kinder von 1—16 Jahren, 15 Erwachsene von 16 bis 72 Jahren. Es waren im ganzen 4 Todesfälle = 12 % Mortalität.

Bei Fall 25 handelte es sich um eine elende Frau mit starker Cystitis, wo die Blasennaht gemacht wurde. Doch ging diese plötzlich auseinander. Es fand sich bei der Section ein Abscеß an der vorderen Blasenwand. Beide Nieren waren verkleinert bei gleichzeitig bestehender Hydronephrose. Hier wäre eine offene Behandlung sicher am Platze gewesen, ob aber bei dem elenden Zustande der Frau und bei der hoch-

[1]) „Über Blasensteine". Ing.-Diss. Königsberg 1894.

gradigen Veränderung in den Nieren der Exitus hätte vermieden werden können, ist mindestens fraglich.

Fall 27 wurde schon bei benommenem Sensorium operiert. Die Section ergab hochgradige Veränderungen in Blase und Nieren.

Fall 30 betrifft ein $2^1/_2$ jähriges Kind, bei dem die Blasennaht gemacht wurde. Die Nähte schnitten durch. Bei der Section wurde Magendarmkatarrh und leichte Hydronephrose festgestellt.

Fall 33 war ein dekrepider Mann von 71 Jahren, bei dem sich nach der Operation Bronchitis entwickelte. Der Stein wog 75 g, die Cystitis war bedeutend. Leider wurde die Sektion verweigert. Wahrscheinlich waren auch hier die Nieren schwer verändert.

Direkt der Operationsmethode kann höchstens Fall 25 zur Last gelegt werden, wo sich infolge der starken Cystitis ein Absceß an der vorderen Blasenwand gebildet hatte. Wahrscheinlich hätte sich der Absceß vermeiden lassen, wenn die Blasenwunde offen behandelt worden wäre. Fall 33 war zur Litholapaxie wegen der Größe des Steines nicht geeignet. Die Todesursache war jedenfalls die hypostatische Pneumonie, die sich am 10. Tage nach der Operation entwickelte.

Was nun die Dauerresultate anbelangt, so dürfen sie als gute bezeichnet werden. Ganz beschwerdefrei waren von den 16, welche geantwortet haben, 12 Fälle, nämlich Fall 5[1]), 6, 11, 12, 13, 16, 17, 19, 20, 24, 28, 29.

Die Bauchdeckennarbe war bei 14 Fällen vollkommen fest, nur bei Fall 29 soll sie sich beim Gehen etwas vorwölben.

Fall 4, 1892 operiert, hat während seiner Militärzeit mehrmals Blut im Urin gehabt. Jetzt muß er in der Stunde 3 bis 4mal Wasser lassen und zwar ruckweise unter Schmerzen. In der Nacht uriniert er 3—4mal. Es handelt sich also wahrscheinlich um ein Recidiv.

Fall 18, zuerst 95, dann 98 operiert, war nur kurze Zeit beschwerdefrei. Dann stellten sich wieder Schmerzen bei der Miktion und trüber Urin ein. 1899 ließ er sich einen Stein bei Dr. Viertel zertrümmern. Jetzt wird der Urin nur noch mit dem Katheter entleert.

---

[1]) Die Zahlen beziehen sich auf die unter „Sect. alta“ angeführten Fälle.

Fall 23, operiert 99, kam Januar 1902 wieder in die Klinik und es wurde ein Recidiv festgestellt.

Fall 26, operiert 1900, ist inzwischen gestorben. Von den Verwandten wird angegeben, daß der Urin trüb war, zeitweise mit Schmerzen gelassen wurde und kurz vor dem Tode angehalten war.

Ob bei diesen 4 Fällen, in denen es sich vermutlich um Recidive handelt, die Operationsmethode oder die bestehende Disposition die Ursache zur Steinbildung ist, kann selbstverständlich nicht bestimmt entschieden werden.

Bei Fall 18, der im ganzen 3mal an Stein operiert ist, ist jedenfalls die bestehende Disposition die Ursache.

Bei der Sectio alta wurde 27mal die primäre, vollständige Blasennaht gemacht. Davon hielt die Naht und wurde prima int. erzielt in 15 Fällen mit einer mittleren Heilungsdauer von 20 Tagen. In 11 Fällen blieb eine Fistel zurück, diese heilten durchschnittlich in 25 Tagen. Im Durchschnitt heilten alle genähten Wunden in 22,7 Tagen. In 8 Fällen wurde die Wunde ganz offen mit Drainage behandelt; 3 davon starben, die übrigen heilten in durchschnittlich 68 Tagen. In 2 anderen Fällen schnitten die Nähte durch, einer davon starb, der andere heilte in 34 Tagen.

Wenn auch berücksichtigt werden muß, daß bei den offen behandelten Wunden starke Veränderungen in der Blase vorhanden waren, die auch im anderen Falle eine längere Heilungsdauer beansprucht hätten, so ist doch der Unterschied zu Gunsten der Blasennaht ein so großer, daß er außerordentlich für die Ausführung der Blasennaht spricht. Selbst wenn nach der Naht temporär eine Fistel zurückbleibt, ist der Vorteil gegen die offene Behandlung immer noch eminent.

Eine Gefahr ist nicht vorhanden, wenn der untere Teil der Bauchdeckenwunde offen gelassen und mit Jodoformgaze tamponiert wird, so daß stets eine Art Sicherheitsventil vorhanden ist. Nur bei Fällen ohne Cystitis ist auch die vollständige primäre Bauchdeckennaht zu empfehlen, was mehrfach ausgeführt wurde.

Die Eröffnung des Peritoneums, die bei 11 Fällen stattgefunden hat, ist von keinem Nachteile gewesen. Der Einschnitt

wurde teils quer vernäht, teils wurde der Peritonealrand an die hintere Blasenwand fixiert.

Die Litholapaxie wurde bei 33 Personen ausgeführt, davon waren 31 erwachsene Männer und 2 Frauen, 18 entfallen auf die Königliche, 15 auf die Privatklinik. Die durchschnittliche Behandlungsdauer betrug 9,5 Tage.

Von den 18, in der Königlichen Klinik Operierten liefen 11 Antworten ein. Davon sind vollkommen beschwerdefrei 5 Fälle, nämlich 9 (operiert 97), 11 (98), 14 (99), 15 (1900), 16 (1900). Die übrigen 6 haben mehr oder weniger Klagen.

Fall 1 (92) hatte gleich nach der Operation geringe und seltene Schmerzen in der Blase. Später stellte sich trüber Urin ein, der alle Stunden gelassen wird. In der Nacht 3 bis 4mal Urindrang.

Fall 2 (92) klagt über trüben Urin, der alle 3 Minuten bis halbe Stunden entleert wird und nachts spontan abgeht.

Fall 4, der im ganzen 3mal, die ersten beiden Male durch sectio alta, das letzte Mal 1892 durch Litholapaxie operiert wurde, hat Gries im Urin, muß manchmal 3—4mal in der Stunde urinieren; nachts 3—4mal Urindrang.

Fall 6 (94) hat starkes Harnsediment und Blasenkatarrh.

Fall 10 (97) klagt über übelriechenden Urin, der höchstens 1 Stunde lang gehalten werden kann und nur mit dem Katheter entleert wird.

Bei Fall 13 (98) ist trüber Urin, dessen Entleerung alle 1—2 Stunden, auch nachts, erfolgt.

Die 5 sicher Recidivfreien sind im Laufe der letzten 5 Jahre operiert worden. Diejenigen, welche Beschwerden haben, die mit einiger Wahrscheinlichkeit auf ein Recidiv hindeuten, verteilen sich auf ein ganzes Decennium. Wenn man auch bei den relativ wenigen Antworten kein absolut sicheres Urteil über die Häufigkeit der vermutlichen Recidive nach sectio alta und nach Litholapaxie abgeben kann, so glaube ich doch schließen zu können, daß Recidive nach Litholapaxie häufiger sind; denn wir haben hier bei 11 Litholapaxierten 6 (vermutliche) Recidive und bei 15 Epicystotomierten nur 4.

Die Mortalität betrug bei der Litholapaxie 0 %; denn Fall 17, der unter den Litholapaxieen angeführt ist, ging später an Tabes und Diabetes zu Grunde, ist also nicht mitzurechnen.

Während man bei der sectio alta das Operationsfeld vollständig übersehen und somit alles aus der Blase entfernen kann, liegt bei der Litholapaxie die Möglichkeit vor, daß Trümmer zurückbleiben, die späterhin Kerne für neue Steine bilden.

Dem läßt sich aber vorbeugen, wenn der Stein gehörig zermalmt und die Aspiration gut durchgeführt wird. Marc[1]) betont die gründliche Aspiration besonders. Wie schon früher erwähnt, empfiehlt es sich, nach der Operation die Blase mit dem Cystoskop zu untersuchen, ein Verfahren, das auch an der Breslauer Klinik neuerdings in der Regel geübt wird.

Einer der Hauptvorzüge der Litholapaxie ist der, daß sie unter lokaler Anästhesie ausgeführt werden kann, wie es in der Regel in der v. Mikuliczschen Klinik geschieht. Auch wandte Marc[2]) unter 103 Fällen nur 7mal die Narkose an. Da die Narkose, auch mit Äther ausgeführt, nicht absolut ungefährlich ist, bleibt sie besser vermieden, und mancher Kranker entschließt sich leichter zu einem Eingriff, wo keine Narkose angewandt wird. Besteht septisches Fieber, so ist dieses ein weiterer Gegengrund gegen die Narkose. Sollte die Operation besondere, unvorhergesehene Schwierigkeiten darbieten oder sich während der Ausführung derselben zeigen, daß der Patient den Schmerzen nicht gewachsen ist, so ist es immer noch früh genug, die Narkose einzuleiten.

Von wesentlichem Vorteil ist auch die kurze Nachbehandlungszeit bei der Litholapaxie. Gewöhnlich nach 3—4 Tagen oder auch früher kann der Kranke das Bett verlassen und nach einigen weiteren Tagen ist er arbeitsfähig. Bei alten Leuten namentlich wird so die hypostatische Pneumonie vermieden; andererseits ist es ja bekannt, daß nach Laparotomieen, zu denen doch die sectio alta zu rechnen ist, überhaupt häufig Pneumonieen eintreten.

Außer den Blasenspülungen zur Bekämpfung der Cystitis ist kein weiterer Eingriff notwendig, während bei den anderen Methoden die eventuell eintretenden Fisteln viel Beschwerden verursachen.

---

[1]) loco citato.
[2]) l. c.

Zu übersehen ist auch nicht, daß die Litholapaxie keine äußere Verwundung setzt, was jedenfalls für manchen Steinleidenden ein Punkt sein würde, diese Methode jeder anderen vorzuziehen.

Niemals anzuwenden ist die Litholapaxie bei Divertikelsteinen und Balkenblase; hier kann sie direkt lebensgefährlich sein, indem die Blasenwand angerissen werden kann und dann eine Peritonitis entsteht.

Wo bei der diagnostischen Untersuchung der Verdacht auf diese Komplikation entsteht, ist unbedingt Cystoskopie notwendig.

Als eine relative Kontraindikation gegen die Litholapaxie sieht Herr Geheimrat von Mikulicz auch schwere sekundäre Veränderungen in den Nieren und Nierenbecken an.

Nach dem Gesagten ist die Litholapaxie diejenige Operationsmethode, welche bei der kürzesten Heilungsdauer und der geringsten Mortalität dem Kranken noch viele andere Vorteile bietet, so daß sie im allgemeinen als das Normalverfahren der Steinoperation bei Erwachsenen in Betracht kommen sollte. Nur bei Divertikelsteinen, bei Verdacht auf inkrustierte Tumoren, bei sehr großen Steinen, welche ein Fassen mit den Branchen des Lithotriptors nicht zulassen, bei sehr harten (Oxalat-) Steinen, bei eitriger Cystitis und sekundärer Pyelonephritis, endlich bei Kindern sollte die sectio alta vorgezogen werden.

Fremdkörper.

Zur Entfernung von Fremdkörpern wurde 5mal sectio alta ausgeführt. Dabei fanden sich in der Blase: ein Talglicht von Bleistiftdicke, ein 8 cm langer Glasstab, ein Nélaton von 10 cm Länge, eine stark inkrustierte Haarnadel, ein Korkstück, ein Wachsstück mit einer Nadelbüchse aus Blech. Durch Urethrotomia externa, die 4mal vorgenommen wurde, kamen ans Tageslicht: eine Papierrolle, ein 12 cm langer Anthrophor, ein 10 cm langer Bleistift, eine inkrustierte Kornähre. Mit dem Lithotriptor wurde ein $2\frac{1}{2}$ cm langer Nélaton und ein 10 cm langes Drainrohr und mit der Kornzange ein 5 cm langer Bleistift aus der Urethra entfernt.

Bei den beiden Todesfällen, wo die Kranken schon hoch fiebernd eingeliefert wurden, handelte es sich um Pyelonephritis.

Die Fremdkörper sind teils in masturbatorischer Absicht von den Kranken in die Harnröhre gebracht worden, teils (meist bei Prostatahypertrophie oder Striktur) um sich bei Urinbeschwerden Linderung zu verschaffen, teils beim Selbstkatheterismus, wobei ein schlechter Nélaton gebraucht wurde, der dann abbrach. Die Fälle betrafen erwachsene Männer, bis auf Fall IX, wo sich bei einem 16jährigen Mädchen eine Haarnadel in der Blase fand.

Über das weitere Schicksal dieser Kranken kann ich folgendes berichten:

Von den 14 Anfragen sind nur 5 beantwortet.

Nur Fall 8 (sectio alta 99) ist beschwerdefrei.

Fall 4 (Extraktion eines Bleistiftes aus der Urethra mittelst Urethrotomie 95) klagt über Vorwölben der Narbe, die beim Urinieren schmerzhaft ist.

Fall 10 (Extraktion eines Drainrohres mit dem Lithotriptor 99) hat trüben Urin, der alle halbe Stunden unter Schmerzen gelassen wird.

Fall 12 (Extraktion eines Nélatonkatheters mit dem Lithotriptor 1900) kann den Urin nur tropfenweise lassen.

Fall 13 (Kork in der Blase. Sectio alta 1900) ist 3 Monate beschwerdefrei gewesen. Seit 14 Tagen Schmerzen beim Wasserlassen und trüber Urin.

7 Fälle wurden poliklinisch behandelt. Als Kuriosum verdient erwähnt zu werden, daß sich eine Hebamme ein Occlusivpessar irrtümlicherweise in die Urethra gesteckt hatte.

Bei Weibern wurde die Extraktion von Haar- und Sicherheitsnadeln nach stumpfer Dilatation der Urethra gemacht.

Zum Schlusse meiner Arbeit sei es mir gestattet, meinem hochverehrten Lehrer, Herrn Geheimrat Prof. von Mikulicz-Radecki für die Überlassung des Materials und Herrn Prof. Henle für die liebenswürdige Unterstützung meinen ganz ergebenen Dank auszusprechen.

Lebenslauf.

Verfasser ist geboren am 13. Dezember 1875 zu Sampohl, Kreis Schlochau, als Sohn des Volksschullehrers Franz Balzer und seiner Gattin Bertha, geb. Kochanke. Bis zum elften Lebensjahre vom Vater unterrichtet, besuchte ich von Ostern 1887 bis Ostern 1896 das Königl. Gymnasium zu Strasburg i.Wpr. Im Sommer 1896 studierte ich in Würzburg und vom Herbst 1896 bis ebendahin 1900 in Breslau Medizin. Am 11. Februar 1898 bestand ich die ärztliche Vorprüfung, diente darauf im Sommer mit der Waffe beim 4. Niederschles. Inf.-Regt. No. 51 in Breslau. Die ärztliche Staatsprüfung beendigte ich am 26. Januar 1901. Darauf diente ich vom 15. Februar bis 15. August beim Feld-Art.-Regt. von Peucker (Schles.) Nr. 6 als einj.-freiw. Arzt und wurde als solcher nach den Garnisonen Glatz, Oppeln und Brieg kommandiert. Nach einer 6wöchentlichen Übung als Unterarzt vertrat ich bis zum 31. Dezember 1901 einen prakt. Arzt in Nakel. Durch Patent vom 18. Dezember 1901 wurde ich zum Assistenzarzt d. R. ernannt. Seit dem 1. Januar d. J. bin ich Volontärarzt a. d. Prov.-Irren-Anstalt Lauenburg i. P. Das Colloquium bestand ich am 4. Februar 1902.

Während meiner Studienzeit hörte ich Vorlesungen bei den Herren:

In Würzburg: Boveri, Sachs †, Röntgen, Heidenhain.

In Breslau: Hasse, Born †, Hürthle, Röhmann, Ferdinand Cohn †, O. E. Meyer, Ladenburg, Chun, Filehne, Kionka, Flügge, Uhthoff, Heine, Groenouw, Czerny, v. Mikulicz-Radecki, Henle, Richter, Kast, Stern, Kühnau, Wernicke, Sachs, Ponfick, Henke, Küstner, Fraenkel, Neisser, Schäffer.

Allen diesen Herren bin ich zu großem Danke verpflichtet.

Erklärung der Figuren.

Fig. 1 u. 1a. Fragmente eines Steines, der sich um eine Papierrolle gebildet hat.
Fig. 2. Wachslicht durch Sectio alta entfernt.
Fig. 3. Bleistift durch Urethrotomie entfernt.
Fig. 4. Inkrustierte Kornähre durch Urethromie entfernt.
Fig. 5. Thermometerrohr durch Sectio alta entfernt.
Fig. 6. Nélatonkatheter durch Sectio alta entfernt.
Fig. 7 u. 7a. Wachslicht und Blechbüchse durch Sectio alta entfernt.
Fig. 8. Stein, der sich um eine Haarnadel gebildet hatte, Sectio alta.
Fig. 9. Gummirohr, mittels Lithotriptors extrahiert.
Fig. 10. Bleistab, aus der Urethra mittels Kornzange extrahiert.
Fig. 11. Korkstücke, um die sich ein Stein gebildet hatte, Sectio alta.
Fig. 12. Tabakspfeifenspitze, aus der Urethra mit Kornzange extrahiert.
Fig. 13, 14, 15. Haar- und Sicherheitsnadeln aus weiblichen Harnblasen nach Dehnung der Urethra extrahiert.
Fig. 16. Filiformes Bougie aus einer männlichen Blase mit Alligator extrahiert.
Fig. 17. Occlusivpessar aus der Blase einer Hebamme nach Dehnung der Urethra extrahiert.
Fig. 18. Inkrustiertes Katheterstück mit Lithotriptor entfernt.

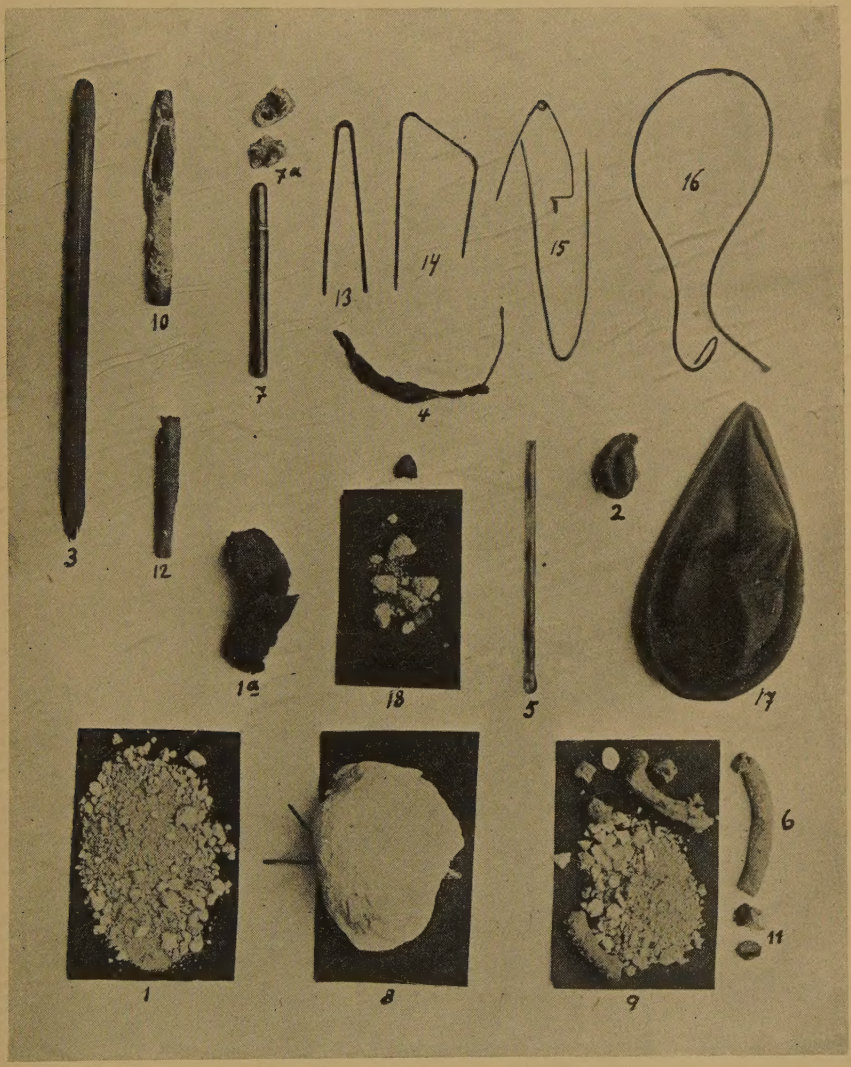
3
10
7a
7
13
14
4
15
16
12
1a
18
5
2
17
1
8
9
6
11